Bern 1909

Aus dem Physiologischen und Histiologischen Institut der Königl. Tierärztlichen Hochschule zu Dresden.
(Geh. Medizinalrat Professor Dr. med. et phil. Ellenberger.)

STANFORD LANE MEDICAL LIB. 2350 SACRAMENTO ST. SAN FRANCISCO 15, CALIF.

Untersuchungen

über das

dritte Augenlid der Haustiere.

INAUGURAL-DISSERTATION

zur

Erlangung der Doktorwürde

der

Hohen Veterinär-medizinischen Fakultät

der

UNIVERSITÄT BERN

vorgelegt von

Edmund Heine
geb. zu Eilsdorf.

Mit 13 Abbildungen.

Dresden 1909.
Buchdruckerei Otto Franke.

Aus dem Physiologischen und Histologischen Institut der Königl. Tierärztlichen Hochschule zu Dresden.
(Geh. Medizinalrat Professor Dr. med. et phil. Ellenberger.)

Untersuchungen

über das

dritte Augenlid der Haustiere.

Inaugural-Dissertation
zur
Erlangung der Doktorwürde
der
Hohen Veterinär-medizinischen Fakultät
der
Universität Bern
vorgelegt von

Edmund Heine,
geb. zu Eilsdorf.

Mit 13 Abbildungen.

Dresden 1909.
Buchdruckerei Otto Franke.

Von der Fakultät auf den Antrag von Herrn Professor Dr. Rubeli zum Drucke genehmigt.

Bern, den 3. Dezember 1908.

Der Dekan:

E. Hess.

Meinen lieben Eltern

in Dankbarkeit und Verehrung

gewidmet.

Digitized by the Internet Archive
in 2026

https://archive.org/details/IA40153513_0032

Einleitung.

Das dritte Augenlid der Wirbeltiere ist ein besonderer Schutzapparat für das Auge und kommt somit bei denjenigen Wirbeltieren in besonders hoher Ausbildung und Beweglichkeit vor, deren Augen in hervorragendem Maße Schädigungen ausgesetzt sind, wie dies bei den in der Luft schwebenden, Wind und Sturm und Staub und Sand ausgesetzten Vögeln und den auf der Erde kriechenden Reptilien der Fall ist. Es unterstützt in hohem Grade die beiden anderen Lider beim Schutz des Auges und bei seiner Reinhaltung und ist auch ganz besonders nötig bei Tieren, die den Augapfel nicht in anderer Weise, z. B. durch die Schultergliedmaßen, schützen und reinhalten können. Hierüber findet sich in dem Werk von Chauveau und Arloing (6) „Traité d'Anatomie, Comparée des animaux domestiques", V. Edition, Paris 1903, Seite 661, eine allgemeine Betrachtung, die folgendes besagt: „Das dritte Augenlid hat den Zweck, die Augapfeloberfläche rein zu erhalten; dies geschieht dadurch, daß es die Körperchen, die trotz der Augenwimpern auf die Bulbusoberfläche gelangt sind, fortnimmt. Diesen Nutzen und Gebrauch der Nickhaut beweist das umgekehrte Verhältnis, das zwischen der Größe der Nickhaut und der Fähigkeit der Tiere besteht, die Fremdkörper mit der Vordergliedmaße aus dem Auge entfernen zu können. Beim Pferd und Rind, deren Vordergliedmaßen hierzu nicht dienen können, ist daher die Nickhaut sehr ausgebildet; sie wird kleiner beim Hunde, der sich schon ein wenig seiner Pfoten bei der Entfernung der Fremdkörperchen bedienen kann, noch kleiner aber bei der Katze. Sie ist nur angedeutet durch eine halbmondförmige Konjunktivalfalte bei den Affen und Menschen, deren Hände ja sehr entwickelt sind." Wenn man diese Betrachtung auch auf die übrigen Wirbeltierklassen ausdehnt, so tritt das umgekehrte Verhältnis, das zwischen der Größe der Nickhaut

und der Fähigkeit der Tiere, sich mit der Vordergliedmaße das Auge zu reinigen, besteht, im allgemeinen recht deutlich hervor. Immerhin bestehen auch zahlreiche Ausnahmen, sodaß man der Ansicht von Chauveau und Arloing wohl kaum rückhaltlos beistimmen kann. Bei den im Wasser lebenden Tieren, den Fischen und einem Teil der Amphibien, sorgt das diese Tierarten umgebende Wasser für die Reinigung der Augapfeloberfläche, sie haben im allgemeinen kein drittes Augenlid. Bei den Haifischen ist allerdings die Nickhaut gut ausgebildet. Die Amphibien haben ein sehr gutes unteres Augenlid, sodaß dadurch das dritte Augenlid funktionell mehr oder weniger ersetzt wird. Bei den Reptilien finden wir das am besten entwickelte dritte Augenlid; es ist so beweglich und groß, daß die ganze freie Bulbusfläche von ihm bedeckt werden kann. Auch die Vögel haben ein sehr gut ausgebildetes drittes Augenlid und sind auch imstande, es über die ganze Außenfläche des Augapfels zu ziehen. Bei den Säugetieren aber ist es viel weniger ausgebildet und kann nur einen kleinen Teil der freien Bulbusfläche bestreichen. Ganz rudimentär ist das dritte Augenlid beim Menschen, es besitzt gar keine aktive, weder eine willkürliche, noch eine reflektorische Bewegung. Es stellt nur eine kleine Schleimhautfalte dar, die weder einen Stützknorpel besitzt, noch mit einem Muskelapparat versehen ist. Bei den Tieren, bei denen das dritte Augenlid gut ausgebildet ist, kann man an diesem unterscheiden:

1. den Stützknorpel,
2. die den Knorpel überziehende Konjunktivalfalte,
3. die an ihr mündenden Drüsen und
4. den das Lid bewegenden Muskelapparat.

Bei den Tieren mit weniger gut ausgebildetem und kleinerem Lide kann einer oder der andere dieser vier Teile ganz fehlen oder rudimentär sein. Die Haussäugetiere haben im Verhältnis zum Menschen ein gut ausgebildetes drittes Lid, das aber im Verhältnis zu den gleichen Organen der Vögel und Reptilien als gering ausgebildet oder sogar als rudimentär bezeichnet werden muß. Es fehlt vor allem nach den Angaben der Autoren der aktive Bewegungsapparat. (Es mag hier schon bemerkt sein, daß dies nach meinen Untersuchungen nicht allgemein zutrifft.) Außerdem sind der Stützknorpel und die Schleimhautfalte relativ klein, sodaß sie auch nur einen relativ kleinen Teil der freien Bulbus-

fläche bedecken können. Die Drüsen des dritten Lides sind verschiedengradig ausgebildet.

Eine eingehendere, systematisch durchgeführte, vergleichend histologische und anatomische Untersuchung hat das dritte Augenlid der Haustiere bisher noch nicht erfahren, obgleich sich zahlreiche Abhandlungen mit einzelnen Teilen des dritten Lides beschäftigen. Auch in allen veterinär-anatomischen Hand- und Lehrbüchern wird dieses Organ beschrieben, aber doch mehr in allgemeiner oder skizzenhafter Art ohne Eingehen auf die Einzelheiten. Auf diese Lücke in der Literatur machte mich Herr Geh. Medizinalrat Prof. Dr. Ellenberger aufmerksam und empfahl mir, vergleichende anatomische Untersuchungen über das dritte Augenlid der Haustiere anzustellen.

Literatur.

Die Veterinär-Anatomen bezeichnen das dritte Augenlid als eine halbmondförmige Bindehautfalte, die im medialen Augenwinkel gelegen ist und von dem Blinzknorpel gestützt wird. Ueber diesen Knorpel finden sich nähere Angaben bei Gurlt (14), Leisering-Müller (22), Ellenberger-Baum (9), Frank (11), Martin (31), Schwab (42), Fürstenberg (für das Rind) (12), Leyh (25) und anderen. Leyh (25), Frank (11) und Martin (31) bezeichnen die Form des Knorpels ganz allgemein als dreieckig, Leisering-Müller (22) sprechen beim Pferde von einer eigentümlichen Form, die sie dann näher beschreiben, Ellenberger-Baum (9) nennen den Knorpel länglich dreieckig, beim Wiederkäuer nennen sie die Form blatt- oder schaufelförmig, beim Schweine breit und löffelförmig; den oberen Teil des Knorpels bezeichnen sie allgemein als ankerförmig. Trapp (45), Bendz (3) und Blumberg (4) sowie Miessner (33) sprechen beim Schweine von einer T-förmigen Gestalt. Ueber die Form bei Hund und Katze finden sich keine Angaben, nur Blumberg (4) sagt, daß der Blinzknorpel des Hundes dem Saitenhalter einer Violine gleicht. Ebenso fehlen nähere Angaben über die Größe und Dicke des Knorpels. Die Natur des Knorpels wird überall als hyalin bezeichnet, Fumagalli (3) will beim Kaninchen im Knorpel elastische Netze gefunden haben, was Zietzschmann (49) allerdings für die von ihm untersuchten Tiere in Abrede stellt. In der bindegewebigen Grundlage des Lides hat letzterer allerdings reichlich elastische Fäden gefunden. Ueber das Epithel der Nickhaut liegt eine ausführliche Abhandlung von Koch (19) vor, der hauptsächlich die einzelnen Zellarten im Epithel untersuchte und bei der Untersuchung von Zupfpräparaten fünf Arten von Epithelzellen fand. Er unterschied:

a) Zylindrische Formen, worunter nicht nur die typischen Zylinderzellen, sondern auch die mehr konischen und pyramidalen Formen gemeint sind.

b) Uebergangsformen zu den abweichenden Typen des gemischten Epithels.

c) Polyedrische Zellen.

d) Basalzellen.

e) Becherzellen.

Außer dieser ausführlichen Beschreibung der einzelnen Zellarten beschreibt Koch (19) noch das Epithel des Schafes und der Katze im allgemeinen.

Pfitzner (37) erklärt es in seiner Abhandlung über das Epithel der Konjunktiva für durchaus unzulässig, von Becherzellen zu sprechen und

gibt dafür folgende Gründe an: „Becherzellen finden sich in der respiratorischen Schleimhaut und in der Darmschleimhaut, aber niemals im Ektoderm. Becherzellen stehen im Niveau der Oberfläche und entwickeln sich aus Oberflächenzellen, daher nur in einschichtigem Epithel oder in der obersten Lage des mehrschichtigen Epithels. Die blasigen Zellen in der Konjunktiva des Menschen und der Säugetiere aber verhalten sich durchaus entgegengesetzt. Sie tragen nie einen Kutikularsaum und kommen überhaupt nie an die Oberfläche, von der sie stets durch die Schicht der Kutikularzellen getrennt bleiben. In Ausnahmefällen können sie letztere stark verdünnen und sogar etwas emporwölben, aber sie bleiben stets geschlossen.“ Pfitzner (37) fand niemals eine frisch geplatzte oder kollabierte Zelle. Er bezeichnet die sogenannten Becherzellen als Leydigsche Zellen der Konjunktiva, da sie stets geschlossen bleiben, nie die Oberfläche erreichen und in einem geschichteten nicht zu niedrigen Epithel mit gestricheltem Kutikularsaum und offenen Interzellularräumen liegen. Diese Angaben werden von mehreren Autoren in Abrede gestellt, da man an zahlreichen mit Hämatoxylin gut gefärbten Becherzellen deutliche Stomata fand; man hat deshalb auch den Namen Becherzellen beibehalten. Bei Zietzschmann (49) finden wir folgende Angaben über das Epithel: „Es ist ein mehrschichtiges Zylinder- oder Uebergangsepithel und enthält besonders am Grunde der Falte zahlreiche Becherzellen. Nach dem freien Rande hin wird das Epithel ein Plattenepithel, welches verschiedengradig Pigment enthält, an der Außenfläche dicker als an der Innenfläche ist und einem deutlichen Papillarkörper aufsitzt.“ Nach Riehl (39), der das dritte Augenlid der Vögel untersucht hat, sollen sich an der Umschlagstelle der Konjunktiva des unteren Lides auf die Palpebra tertia schleimproduzierende Elemente in dem zweischichtigen Epithel vorfinden. Becherzellen fand er dicht am Fornix nur sehr vereinzelt oder garnicht. Auf der bulbusseitigen Fläche am Fornix fand er in geringer Menge Lymphzellen. An der oberen nasalen und mittleren Umschlagstelle der Nickhaut auf den Bulbus sollen diffus Leukozyten eingestreut sein, die eine unterbrochene subepitheliale Lage an den Stellen bilden, wo sich unregelmäßige Falten finden. Zerstreute Lymphzellen und zahlreiche Lymphknötchen sind auch nach Ellenberger und Günther (10) in der Bindehaut des dritten Augenlides zu finden. Loewenthal (27) sagt in seiner Abhandlung über die Hardersche Drüse der Säugetiere, daß beim Schafe die Schleimhaut an der inneren Fläche des dritten Augenlides reich ist an Lymphzellen, die auch größere Anhäufungen bilden. Nach ihm sollen beim Schwein recht schön umgrenzte Lymphfollikel in der Gegend der Mündung der Drüsenausführungsgänge in der Schleimhaut eingebettet sein.

Von allen Teilen des dritten Augenlides haben dessen Drüsen die meiste Berücksichtigung durch die Forscher gefunden. Bis in die neunziger Jahre des vorigen Jahrhunderts hinein hat in der Bezeichnung der Augenliddrüsen noch eine große Unklarheit geherrscht, die erst durch die Ausführungen von Peters (36) und Loewenthal (28) beseitigt wurde. Im Jahre 1694 hatte Harder (15) außer den beiden bis dahin bekannten Drüsen in der Augenhöhle, der heutigen Nickhautdrüse und der Tränen-

drüse, beim Hirsch und Damhirsch noch eine „Glandula lacrimalis nova“ gefunden. Im folgenden Jahre fand Nebel (35) die gleiche Drüse beim Hasen, Kaninchen, Eichhörnchen und Wildschwein und nannte sie „Hardersche Drüse“. Dieser Name wurde dann irrtümlicherweise auch auf die eigentliche Nickhautdrüse übertragen, und diese wurde dann unter der falschen Bezeichnung von Leyh (25), Gurlt (14), Leisering und Müller (21), Frank (11) und mehreren anderen beschrieben, trotzdem Bendz (3) im Jahre 1864 schon darauf aufmerksam machte, daß von Harder beim Hirsch außer der jetzigen Tränendrüse und der Nickhautdrüse eine dritte als Glandula lacrimalis nova bezeichnet worden war. Faßt man die Befunde der zahlreichen Autoren zusammen, so gelangt man in Bezug auf den Bau der Nickhautdrüse zu folgendem Resultat:

Beim Pferde liegt die gelbliche bis gelbrote Nickhautdrüse rings um den unteren Teil des Knorpels von der Mitte an und ist fest mit dem Knorpel verbunden, sie wird von einer fibrösen Haut bedeckt und von Fett locker umgeben. Nickhautdrüse und Knorpel bilden zusammen eine etwa 3 cm lange, $1^1/_2$ cm breite und $^1/_2$—$^3/_4$ cm dicke, derbe Masse, die an der nasomedialen Fläche des Augapfels auf dem Ende des Musculus rectus bulbi medialis et ventralis und zwischen den beiden Mm. obliqui bulbi liegt. Die Nickhautdrüse mündet mit 2 oder 3 Ausführungsgängen an der bulbusseitigen Fläche des Knorpels 1—2 cm vom freien Rande der Nickhaut mit ziemlich weiten Oeffnungen, die von einem kleinen Fältchen der Bindehaut bedeckt sind. Dieser makroskopische Befund ist so von Leyh (25), Gurlt (14), Leisering und Müller (22), Ellenberger-Baum (9), Martin (31), Frank (11) und anderen in gleicher Weise beschrieben worden. Den feineren Aufbau der Drüsen haben besonders Zietzschmann (49), Loewenthal (28) und Miessner (32) genauer studiert. Nach diesen Autoren soll die Nickhautdrüse des Pferdes eine tubulo-alveoläre Drüse mit serösem Charakter sein. In den interlobulären Bindegewebszügen kommen Fettzellen vor. Die Drüse zeigt granulierte, trübe, pyramidenförmige Zellen mit zwischenzelligen Sekretkapillaren und engem Lumen, wie Zietzschmann (49) angibt. An die Endstücke schließen sich nach den Angaben desselben Autors kurze Schaltstücke mit einschichtigem, niedrigem Epithel an, die in mit zweireihigem Epithel ausgekleidete Sekretgänge übergehen. Die großen Ausführungsgänge haben eine zwei- bis dreischichtige Epithelauskleidung, deren oberflächlichste Schicht aus niedrigen Zellzylindern oder Würfeln besteht, in deren Umgebung oft Lymphzellen zu finden sein sollen. Miessner (33) gibt vom histologischen Aufbau der Nickhautdrüse folgendes an: „Das Drüsenparenchym zeigt acinösen Charakter. Die einzelnen Acini sind infolge der mangelhaften Entwicklung des Zwischengewebes durch sehr feine Septen voneinander abgegrenzt. In den Drüsenzellen sind entweder wenig oder gar keine Fettröpfchen enthalten. Eine scharf hervortretende Membran trennt die Zellen voneinander ab, deren Kerne meist basalwärts gerückt sind. Ferner weisen die Drüsenalveolen entweder verschiedene Arten von Zellen oder ungleiche Tätigkeitsstadien auf.“ Nach Loewenthal (28) zeigt die Nickhautdrüse des Pferdes breite Bindegewebssepten und reichliches Fettgewebe. Die Drüse ist von tubulo-acinösem Typus,

die Alveolen sind klein, das Epithel trübe, stark granuliert; die Zellgrenzen sind undeutlich; das Epithel besitzt einen ausgesprochen serösen Typus. Die interlobulären Gänge sind schmal und haben ein kubisches Epithel; die dicken Zweige der Ausführungsgänge zwischen den Läppchen erscheinen abgeplattet, das Epithel ist kubisch-zylindrisch. Ueber die Nickhautdrüse des Rindes finden wir folgende Angaben bei den genannten Autoren: „Die Lage ist die gleiche wie beim Pferde, nur erstreckt sie sich etwas weiter in die Tiefe der Augenhöhle, sie ist ca. $5^1/_2$ cm lang. Der in der Tiefe der Augenhöhle gelegene Drüsenabschnitt löst sich in lose, lockere Läppchen auf, die leicht gegeneinander verschiebbar sind. Das Ende schwillt dann plötzlich wieder stark an, sodaß es bis zu $1^1/_2$ cm dick wird. Dieses Drüsenendstück ist nur lose mit der übrigen Drüse verbunden. Die Zahl der Ausführungsgänge soll zwei größere und mehrere kleinere betragen; sie liegen unter einer halbmondförmigen Falte versteckt.“ Nach Peters (36) soll die hintere glatte Endkuppe rötlich aussehen und soll in eine kelchartige Vertiefung der übrigen Drüse eingesenkt sein. Nach Loewenthal (28) und Peters (36) ist der Hauptteil der Drüse tubulo-acinös; das pyramidenförmige Epithel ähnelt dem einer serösen Drüse. Das bewegliche Endstück läßt zwei Typen von Alveolen unterscheiden, die ersteren sind wie im Hauptteil beschaffen, die anderen sind größer, mit kubischem Epithel und weiteren Hohlräumen ausgestattet, die mit hyalinen Massen gefüllt sind. Die intralobulären Ausführungsgänge haben einschichtiges, die Schaltstücke kubisches Epithel. In der Nähe der Mündung ist das Epithel zwei- bis dreischichtig, ja sogar vier- bis fünfschichtig. Zwischen den Zylinderzellen in den intralobulären Ausführungsgängen sind einzelne Becherzellen vorhanden. Etwas ausführlicher hat sich auch Lutz (30) über die Nickhautdrüse des Rindes ausgesprochen. Ihm schien das gesamte gequollene Endstück eine Hardersche Drüse anzudeuten. Die durch weite Acini gekennzeichnete rötliche Partie ist im peripheren Bereich der Drüse, wenn auch durch stärkere Bindegewebszüge, so doch scharf von der den serösen Typus zeigenden Nachbarschaft abgegrenzt, aber in den zentralen Partien verliert sich dieser bauliche Gegensatz mehr, indem die Acini und Lumina immer kleiner und den anderen mit engem Lumen immer ähnlicher werden; außerdem kommen in ein und demselben Läppchen beide Drüsenformen nebeneinander vor. — Durch Injektion von den Gängen aus stellte Lutz (30) fest, daß das Kanalisationsgebiet des mittleren Ausführungsganges nicht auf jenen endständigen rötlichen Drüsenteil beschränkt ist. Es besteht ein tatsächlicher innerer Zusammenhang zwischen dem als Hardersche Drüse verdächtigen rötlichen Endstücke der Nickhautdrüse und der übrigen Drüse. Auf Grund der Entwicklungsgeschichte kann es nach Lutz (30) einem Zweifel nicht unterliegen, daß eine Hardersche Drüse beim Rinde nicht existiert, daß aber dieselbe insofern angedeutet erscheint, als das hintere Ende der Nickhautdrüse die Tendenz verrät, sich abzuschnüren. Aus der Entwicklungsgeschichte der Drüse geht hervor, daß es keine einheitliche Drüse, keine Glandula polystomatica, sondern eine Gruppe zusammengedrängter Drüsen, eine Glandula conglomerata ist, entsprechend der Zahl der Ausführungsgänge. Ist dem-

nach der innere Grund für die Zweiteilung der Drüse des dritten Augenlides in dem gegenseitigen Verhalten der einzelnen Anlagen derselben zu suchen, so scheinen außerdem noch äußere Ursachen bezw. mechanische Momente bis zu einem gewissen Grade dabei mitzuwirken. — Der vordere den Knorpel umgebende und der mittlere Teil der Nickhautdrüse hat Fettröpfchen im Epithel aufzuweisen. Im hinteren Ende konstatiert man zwei verschiedene Strukturarten. Das Lumen ist mit wellig gestreifter Sekretmasse angefüllt, die das Ansehen einer mitten in der Bewegung infolge einer Sekretstauung erstarrten, dicklich zähen Flüssigkeit hat. Im Inhalt kleinerer Alveolen finden sich größere hyaline Kugeln bezw. Sekrettropfen, die auch in Epithelzellen vorhanden sind. Die Kugeln sind unlöslich in Chloroform, durch Chromsäure und Eosin werden sie intensiv gefärbt, durch Hämatoxylin blaß bläulich. Die Nickhautdrüse des Schafes, die nur von Löwenthal (28) näher beschrieben ist, hat die gleiche Lage wie bei den vorigen Tieren. Die lockeren Drüsenläppchen sind durch an Fettzellen reiches Bindegewebe voneinander getrennt. Die Drüsenalveolen haben den Typus einer tubulo-acinösen, serösen Drüse. Im Gegensatz zu Frank (11) und Martin (31), die beim Schaf nur einen Ausführungsgang kennen, sagt Loewenthal (28), daß beim Schaf drei Ausführungsgänge vorhanden sind, Glandula tristomatica, die ganz nahe beisammen an der inneren Fläche münden; das Epithel derselben ist zylindrisch und enthält zahlreiche Becherzellen.

Die Nickhautdrüse des Schweines ist zweimal von Miessner (32 und 33), außerdem von Lutz (30) und Loewenthal (28) beschrieben worden. Ueber den makroskopischen Bau finden wir bei Ellenberger-Baum (9), Martin (31) und Frank (11) folgende Angaben: Die gelbrote bis gelbbraune Nickhautdrüse liegt vor der Harderschen Drüse und wird deshalb als Glandula palpebrae tertiae superficialis bezeichnet. Sie umgibt rings den löffelförmig verbreiterten Stiel des Blinzknorpels. Mit der Harderschen Drüse, der Glandula palpebrae tertiae profunda ist sie durch festes, derbes Bindegewebe verbunden; durch gleiches Gewebe ist ihre konkave, bulbusseitige Fläche an den Augapfel befestigt; die laterale Fläche ist von Fettgewebe bedeckt. Die zwei bis drei (vier) Ausführungsgänge münden mit denen der Harderschen Drüse auf der bulbusseitigen Fläche des Augenlides. Die Läppchen sind zierlich, sie werden durch breitere Züge von interlobulärem Bindegewebe getrennt. In der Schleimhaut sind in der Gegend der Mündung der Ausführungsgänge recht schön umgrenzte Lymphfollikel eingebettet. Ueber den weiteren mikroskopischen Bau berichten Miessner (32, 33), Lutz (30) und Loewenthal (28), daß die Drüse von einer Kapsel umgeben ist, die starke Züge in das Drüsengewebe schickt. Das Bindegewebe enthält oft Fettzellen. Die Drüse ist tubulo-acinös, die Acini haben ein enges Lumen und hohe pyramidenförmige Zellen. Es sind zwei Arten von Zellen vorhanden, die einen, vielleicht mucinbereitend, mit abgeplattetem, wandständigem Kern; die anderen sind weniger aufgebläht.

Ueber den makroskopischen Bau der Nickhautdrüse des Hundes sagen Leisering-Müller (22), Ellenberger-Baum (9) und Martin (31) nur, daß sie rötlich gefärbt und stark entwickelt ist. Der histologische

Aufbau ist nach Loewenthal (28) und Zietzschmann (49) folgender: Die Nickhautdrüse des Hundes besitzt enge und weite Endstücke; die ersteren haben serösen Typus mit schmalem, spaltförmigem Lumen und stark granulierten, pyramidenförmigen Epithelzellen mit mehr basal gelegenen Kernen; die anderen, weiten Endstücke haben prismatisches Epithel. An die Endstücke schließen sich kurze Schaltstücke mit einschichtigem, niedrigem Epithel an, sie gehen in mit zweireihigem Epithel ausgekleidete Sekretgänge über. Loewenthal (28) hebt als charakteristisch den Reichtum weiter, besonders im hinteren Teil der Drüse, teilweise stark erweiterter Kanäle hervor, die zum Teil mit Ausbuchtungen versehen sind und ein Gangsystem bilden. Im hinteren Teil der Drüse tritt die Zahl der Alveolen zurück. Das Epithel dieser Gänge ist mehr oder weniger hoch und schmal mit fein granuliertem Zelleib und basalgelegenem, länglichem Kern. Von dem makroskopischen und dem mikroskopischen Aufbau der Nickhautdrüse der Katze finden wir nur bei Loewenthal (28) und Lutz (30) nähere Angaben. Nach diesen Autoren umgibt die Nickhautdrüse das hintere Ende des Knorpels außen und innen; sie selbst wird von Fettgewebe umgeben. Die Drüsenläppchen sind durch breite Scheiden von Bindegewebe, in welchem Fettzellen eingelagert sind, getrennt. Die Drüsenelemente zeigen tubulo-acinösen Typus, enthalten nur eine Art von Epithelzellen. Die Lumina der Alveolen sind eng, spaltförmig im Längsschnitt; die Zellen pyramidenförmig mit abgestutzter Spitze. Die Zellengrenzen sind scharf. Das Protoplasma ist granuliert, manchmal von alveolärer Struktur. Die abgerundeten Kerne sind gegen die Membrana propria verschoben. Die interlobulären Ausführungsgänge haben einschichtiges Zylinderepithel, die intralobulären kubisches Epithel. Lutz (30) fand in der Nickhautdrüse ebenso wie in der Tränendrüse kleinste, nur mit dem Immersionssystem deutlich erkennbare Fettkörnchen, die durch Osmiumsäure teils grau, teils intensiv schwarz gefärbt werden und mehr in dem gegen das Lumen zugewandten Teil des Zelleibes liegen. Es wird überhaupt in der Literatur öfters darauf hingewiesen, daß die Nickhautdrüse im feineren Bau mit der Tränendrüse übereinstimmt.

Als letztes Organ finden wir noch die unter den Haustieren nur beim Schwein und Kaninchen vorkommende Hardersche Drüse öfters in der Literatur beschrieben. Die Hardersche Drüse des Schweines ist, nach den Ausführungen von Leisering-Müller (22), Ellenberger-Baum (9), Frank (11), Martin (31), Lutz (30), Loewenthal (27), Miessner (33), nicht mit dem Knorpel der Nickhaut verbunden, sondern liegt direkt hinter der Nickhautdrüse, die in Bezug auf die Größe von ihr übertroffen wird. Sie hat eine elliptische Form, ist plattgedrückt und paßt sich dem Augapfel und der Orbitalwand an, sie ist ziemlich kompakt, von braunroter, graubrauner oder gelblich-grauer Farbe. Die Länge der Harderschen Drüse beträgt 2—3 cm, die Breite 1—1½ cm. Sie liegt an der medialen Augapfelseite, ziemlich tief in der Augenhöhle unter der Anheftung des Musculus obliquus ventralis, und zwar in einem eigentümlichen Hohlraum, der von Frank (11) als Lymphraum, von Leisering-Müller (22), Ellenberger-Baum (9), Martin (31) und

Lutz (30) als Blutsinus gedeutet wird. Letzterer hat durch Injektion von der Vena facialis anterior aus nachgewiesen, daß es wirklich ein Blutsinus ist. Stärkere schwachbegrenzte Bindegewebszüge ziehen von der Drüse zu den Wänden des Hohlraumes, und zwar zahlreich an der Augapfelfläche, aber nur vereinzelt oder völlig fehlend an der entgegengesetzten Wand. An der Bulbusfläche besitzt die Drüse eine Rinne, in der der schweinsborstenstarke Ausführungsgang die Drüse verläßt. Der Ausführungsgang zieht sich am temporalen Rande der Drüse entlang und mündet ca. $1^1/_2$ cm vom Lidrande entfernt an der Bulbusfläche des Blinzknorpels. Die Hardersche Drüse ist eine Glandula monostomatica, sie ist von einer Kapsel aus Bindegewebe, glatten Muskelfasern und elastischen Fasern umgeben. Der Bau der Drüse ist ein tubuloalveolärer. Zwischen den Alveolen findet sich reichliches Bindegewebe. Die Zellgrenzen sind undeutlich. Die von Miessner (33) vermißte Membrana propria soll nach Lutz (30) vorhanden sein. Die Drüsenzellen enthalten zahlreiche Fetttröpfchen und im Zentrum einen rundlichen Kern. Nach Ellenberger-Günther (10) ist die Hardersche Drüse eine gemischte Drüse mit Endstücken, die teils den Charakter von Eiweiß-, teils den von Schleimdrüsen besitzen. Lutz (30) sagt von der Art der Zellen, daß je nach dem Tätigkeitsstadium der Zelleib hell oder trübe ist, ebenso sind nach Miessner (33) die Zellen je nach dem Stadium größer oder kleiner, während Loewenthal (27) zwei Alveolentypen unterscheidet, den einen mit verhältnismäßig weitem Lumen und hohem prismatischen Epithel mit zierlicher alveolärer Struktur oder mit grobgranuliertem Protoplasma (seröser Typus), den anderen mit engem Lumen und pyramidenförmigem Epithel, dessen Kerne meist abgeplattet an der Basis der Zelle liegen (muköser Typus).

Untersuchungsergebnisse.

Meine eigenen Untersuchungen sollen sich auf verschiedene nach meiner Ansicht nicht genügend klargestellte Punkte erstrecken. So gilt es, die Form, Größe, Dicke usw. des Knorpels und die Art, wie ihm die Drüsen angelagert sind, genau festzustellen. Sodann war der Knorpel auf seinen Bau und das Vorkommen elastischer Fasern in ihm genau zu prüfen und dabei der Reichtum der Lidfalte an elastischem Gewebe und dessen genaueres Verhalten festzustellen. Auch war das Epithel der Lidfalte nochmals genau zu untersuchen, sein Gehalt an Becherzellen zu prüfen und etwaige Unterschiede zwischen dem lidseitigen und dem bulbusseitigen Epithel festzustellen und dabei die Uebergangszone am freien Rande unter sich und die Verschiedenheiten im Epithel der Lidfläche am oberen und unteren Lidsaum zu prüfen. Endlich war die Lidfalte auf ihren Gehalt an Lymphzellen und Lymphknötchen zu untersuchen und es war festzustellen, ob die Nickhautdrüse tatsächlich bei allen Tieren mit der Tränendrüse im Bau übereinstimmt.

I. Makroskopische Untersuchungen.

Das dritte Augenlid, Palpebra tertia, der Säugetiere setzt sich zusammen aus einer Bindehautduplikatur, der Nick- oder Blinzhaut, Membrana nictitans, dem diesen Teil stützenden Knorpel, Blinzknorpel, der Nickhautdrüse und eventuell noch der Harderschen Drüse und einem Fettpolster. Der Muskelapparat, der bei den Vögeln vorhanden ist, soll den Säugetieren fehlen. Die Nick- oder Blinzhaut liegt im nasalen Augenwinkel zwischen der Vereinigung des oberen und unteren Augenlides und der Tränenkarunkel einerseits und dem Augapfel andrerseits; man kann also an ihr eine bulbäre und eine antibulbäre, palpebrale Fläche unterscheiden; sie stellt eine halbmondförmige, fast vertikale Bindehautfalte dar, deren scharfer freier Rand korneawärts sieht und wie die ganze Falte dem Augapfel un-

mittelbar aufliegt. Die Längsachse des ganzen Augenlides ist schief von ventro-medial nach dorso-lateral gerichtet. Zwischen den beiden Konjunktivalblättern der Blinzhaut liegt ein Knorpel, der die Hautfalte stützt und sie in Form und Lage erhält. Die Bindehautfalte des dritten Lides ist in der Mitte bei den größeren Haustieren, Pferd und Rind, 2—3 cm, bei den kleineren, Hund, Schwein und Schaf, ½—2 cm hoch. Der freie Rand der Nickhaut ist je nach der Hautfarbe des betreffenden Tieres mehr oder weniger pigmentiert; das Lid selbst aber ist pigmentfrei, soweit dies makroskopisch festzustellen ist. Beim Rinde bildet die Schleimhaut auf der Außenfläche des Lides etwa 5 mm vom freien Rande entfernt einen etwa 1 mm hohen, mit dem Lidrande parallel verlaufenden, mit vielen Einkerbungen versehenen Saum, der nur in der Mitte des Lides auf eine kurze Strecke unterbrochen ist. Beim Schafe befindet sich grundseitig von den beiden Flügeln des mondsichelförmigen Knorpels auf der bulbusseitigen Fläche des Lides in der Konjunktiva dorso-medial und ventro-lateral vom Knorpelstiel je eine leicht verschiebbare, etwa 1 qcm große, dünne Platte von gelblich-rötlicher Farbe und unebener Oberfläche. Beim Hunde findet sich ebenfalls auf der bulbusseitigen Lidfläche am Grunde der Konjunktivalfalte eine halbmondförmige, wenig erhabene Fläche mit 50—70 etwa stecknadelkopfgroßen gelblichen Feldern. Bei der Katze treten nur einzelne Felder hervor. Die mikroskopische Untersuchung dieser Stellen ergibt, daß es Anhäufungen von Lymphknötchen sind. Am Grunde der Falte, dem Fornix conjunctivae tertiae, da, wo sich die Nickhaut auf den Bulbus umschlägt und hier den Konjunktivalsack schließt, befinden sich die Mündungen der Ausführungsgänge der Nickhautdrüse bezw. der Harderschen Drüse. Nach den Ergebnissen meiner Untersuchungen sind beim Pferde 3—5 Mündungen vorhanden, und zwar 2 oder 3 kleinere, etwa schweinsborstenstarke, und zwischen diesen 1 oder 2 etwas größere. Eine die Mündung bedeckende Schleimhautfalte konnte ich nicht beobachten. Beim Rinde beträgt die Zahl der Mündungen ebenfalls 3 -5, während Loewenthal (28) und Lutz (30) nur von 2—3 Ausführungsöffnungen sprechen. Die Mündungen befinden sich auf der bulbusseitigen Lidfläche etwa 2 cm vom freien Rande entfernt; das Lumen beträgt bis zu 2 mm im Durchmesser. Die größeren Mündungen tragen an

der dem Bulbus zugekehrten Umrandung je eine 2—3 mm hohe Papille. Beim Schwein finden sich 4—5 Drüsenausführungsgänge vor, nach Lutz (30) und Miessner (33) nur 2—3 (4), nach Loewenthal (29) 4. Außerdem ist noch ein Ausführungsgang für die Hardersche Drüse vorhanden. Die Ausführungsgänge der Nickhautdrüse des Schafes sind nur mit der Lupe wahrzunehmen, ihre Zahl beträgt 2—3, nach Loewenthal (28) 3. Die Ausführungsgänge bei Hund und Katze sind nur mikroskopisch festzustellen. Ihre Zahl beträgt ebenfalls 2—3. Vom Hunde fand ich die Anzahl nirgends angegeben; die Drüse der Katze hat nach Loewenthal (28) einige Ausführungsgänge.

Der Blinzknorpel hat bei den einzelnen Tierarten eine verschiedene Gestalt. Wie ich bereits vorher angegeben habe, haben die meisten Veterinäranatomen die Form des Knorpels in ihren Lehr- oder Handbüchern beschrieben. Sie bezeichnen den Knorpel des Pferdes (Fig. I) fast allgemein als dreieckig oder länglich-dreieckig. Ich möchte an ihm eine dreieckige Platte (Fig. I a) und einen Stiel (Fig. I b) unterscheiden. Die etwa 1 mm starke Platte (Fig. I a) besitzt eine dorso-mediale (Fig. I, 1) und eine ventro-laterale (Fig. I, 2) Spitze. Von der ventro-lateralen Spitze zieht sich parallel der dorsalen Seite ein 3—4 mm breiter und ca. 2 cm langer Einschnitt (Fig. I c) in das Innere der Platte, sodaß hier lateral nach der basalen Seite der Platte nur eine 3 mm breite Knorpelleiste (Fig. I a) übrig bleibt. Der ventro-mediale Teil der Knorpelplatte geht in einen anfangs seitlich (Fig. I b), dann von oben nach unten komprimierten Stiel über. An dieser Stelle ist der Knorpel so gebogen, daß er sich der Wölbung des Bulbus anpaßt. Von den Knorpeln der übrigen Haustiere finden sich bei Trapp (45) Abbildungen, die mit meinen Skizzen im großen und ganzen übereinstimmen. Die Form des Knorpels der Wiederkäuer nennen die Anatomen ausnahmslos blatt- oder schaufelförmig, den den freien Lidrand stützenden Knorpelteil ankerförmig. Zwischen der Form beim Rind (Fig. II) und Schaf (Fig. III) möchte ich aber doch einen Unterschied machen. Beim Rinde (Fig. II) besteht der Knorpel in der Hauptsache aus einer im großen und ganzen ovalen Platte (Fig. 2 b) mit einem Dickendurchmesser von ca. 1 mm. Der Rand dieser Platte verläuft nicht glatt, sondern besitzt einige Ausbuchtungen. Das dorso-laterale

Ende geht in einen ankerähnlichen Fortsatz (Fig. II c) über, der die Grundlage für den freien Rand des dritten Augenlides bildet. Wie beim Rinde, so wird auch beim Schwein (Fig. IV) der freie Rand des Lides von einem 1—2 mm breiten ankerförmigen Knorpel (Fig. IV a) gestützt; an diesen schließt sich eine ca. 1 mm dicke und 8 mm breite Platte an, welche Leisering-Müller (22) und Miessner (33) als löffelförmig bezeichnen, während Bendz (Fig. III) die Form des ganzen Knorpels als schräg T-förmig bezeichnet.

Beim Schaf (Fig. III) hat der den freien Lidrand stützende Knorpel eine mondsichelförmige Gestalt (Fig. III a), von der Mitte dieser etwa 2 mm starken Sichel entspringt nach unten ein platter, in der Mitte stumpfwinklig gebogener Stiel (Fig. III b). Der Lidknorpel des Hundes (Fig. V) gleicht in seiner Form im großen und ganzen dem des Schafes, nur findet sich nicht die Biegung des Stieles. Blumberg (4) vergleicht ihn mit dem Saitenhalter einer Violine. Der dorso-laterale Teil des Knorpels (Fig. V a) hat ebenfalls mondsichelförmige Gestalt; der fast gerade platte Stiel (Fig. V b) ist etwa ½ mm dick und 7 mm breit. Der sehr dünne Knorpel der Katze (Fig. VI) gleicht dem des Hundes, nur ist der Stiel (Fig. VI b) etwas kürzer, dafür aber um etwa 2 mm breiter, sodaß er schon wieder mehr einer Platte ähnelt.

Der Knorpel ist bei allen Tieren entsprechend der Wölbung des Bulbus gebogen. Bringt man ihn aus seiner Lage, so schnellt er zurück, sodaß man annehmen kann, es mit einem elastischen Knorpel zu tun zu haben.

Der Stiel bezw. die Platte des Lidknorpels wird bei allen genannten Tieren von der Nickhautdrüse, Glandula superficialis palpebrae tertiae (Fig. I und II d, Fig. III bis VI c), umgeben. Diese Drüse ist durch lockeres Bindegewebe so fest mit dem Knorpel verbunden, daß man sie kaum von dem Perichondrium lostrennen kann, ohne den Knorpel zu zerreißen. Sie hat eine gelbrötliche Farbe und eine ziemlich derbe Konsistenz, sie liegt an der medialen und unteren Wand des Bulbus zwischen dem Musculus rectus medialis und dem Musculus rectus ventralis. Sie besitzt einen dorso-medialen und einen ventro-lateralen Rand, eine konkave Innen- und eine konvexe Außenfläche. Die Dicke der Drüse beträgt beim Pferde 8 mm, die ganze Breite bis zu 2 cm. Das ventro-mediale Ende des Knorpelstiels wird von der Drüse überragt, sodaß die Drüse den

Knorpelstiel gleichsam säbelscheidenförmig umgibt. Beim Rinde ist die Knorpelplatte ebenfalls allseitig von der Nickhautdrüse (Fig. II d) umgeben. Das den Knorpel überragende Drüsenende löst sich in mehrere locker verbundene Läppchen auf, um schließlich mit einer kompakten Drüsenmasse (Fig. II) zu enden. Sie umgibt die Knorpelplatte jederseits in ca. 3 mm dicker Schicht und erreicht im ganzen eine Breite von $2^1/_2$ und eine Länge von 6 cm. Das letzte kompakte Ende der Drüse hat ungefähr die Größe einer Haselnuß.

Die Nickhautdrüse des Schafes ist weniger platt gedrückt als die des Pferdes und des Rindes. Sie ist etwa 3 mm dick und $1^1/_2$ cm breit und umgibt den ventro-medialen Teil des Knorpels vollständig.

Die Nickhautdrüse des Schweines (Fig. IV c) ist im ganzen ungefähr 4 mm dick und etwa $1^1/_2$ cm breit; ihre Farbe ist gelbrötlich. Frank (11) bezeichnet sie als weiß, talgdrüsenähnlich, Miessner (33) als gelbrot. Man kann an ihr eine konkave, dem Bulbus zugekehrte Innenfläche und eine konvexe Außenfläche unterscheiden. An das das Knorpelende überragende Ende der Nickhautdrüse heften sich in etwa Strohhalmstärke $^1/_2$ cm lange Bindegewebszüge (Fig. IV c) an, die die Nickhautdrüse mit der bei weitem größeren Harderschen Drüse, Glandula palpebrae tertiae profunda (Fig. IV d), verbinden. Die Hardersche Drüse liegt in einem häutigen Sack, der von Lutz (30) durch Gips-Injektion von der Vena facialis anterior aus gefüllt wurde und deshalb mit Recht als Blutsinus bezeichnet wird. Die mehr rötlich erscheinende Hardersche Drüse ist ungefähr 3 cm lang, 2 cm breit und $^1/_2$—1 cm dick. Sie besitzt eine konkave, dem Bulbus zugekehrte Innen- und eine konvexe, der Periorbita zugekehrte Außenfläche. Nach Lutz (30) gleicht ihre Form der Längshälfte eines Eies. Ich möchte sie eher mit einer Gehirnhemisphäre vergleichen, da die beiden Längsränder nicht wie bei einer Eihälfte gleichmäßig gewölbt und scharf sind, sondern der eine fast garnicht, der andere Rand dagegen stark gekrümmt ist und beide Ränder stumpf sind. Nach Bendz (3) besitzt die Hardersche Drüse eine langgestreckte, abgerundete, fast nierenförmige Gestalt, eine rötlichgraue Farbe und ist in größere abgerundete Läppchen abgeteilt, die auf der Oberfläche mit Furchen durchzogen sind. Nach Miessner (33) hat die Hardersche Drüse im allgemeinen eine elliptische Gestalt.

Sie ist platt und paßt sich dem Augapfel und der Orbitalwand an. Sie hat graubraune Farbe und liegt in einem von einer Haut umschlossenen Raume, der sich innerhalb der Periorbita befindet, doch so, daß die letztere die dem Bulbus abgekehrte Wand des Raumes bildet. Die dem Bulbus anliegende Wand verschmilzt mit dem Perimysium des Musculus rectus medialis und inferior. Lutz (30) hebt besonders noch die Tatsache hervor, daß „infolge der steil abfallenden unteren Wand der Augenhöhle des Schweines die Längsachse der hinteren Drüse nahezu senkrecht zur Stirnfläche des Schädels zu stehen kommt und ihr hinteres Ende demnach bei natürlicher Kopfhaltung tief unter dem Niveau der zugehörigen Ausführungsgang-Mündung liegt".

Die Hardersche Drüse ist von einer zarten aber festen bindegewebigen Kapsel umgeben, die sich nicht im Zusammenhang abziehen läßt, da sie mit dem interlobulären Bindegewebe im Zusammenhang steht. Auf der Oberfläche der Drüse kann man viele, durch seichte Furchen getrennte, bis zu 0,5 qcm große Läppchen unterscheiden. An dem dorso-lateralen Ende der Drüse tritt auf der medialen Seite ein von einem derben Bindegewebsstrang (Fig. IV e) umgebener Ausführungsgang aus der Drüse heraus und geht zur Nickhautdrüse, an der er entlang zieht, um an der Innenfläche des Lides zu münden. Dieser Ausführungsgang entsteht aus mehreren größeren Gängen, die sich erst kurz vor dem Austritt aus der Harderschen Drüse vereinigen.

Die Nickhautdrüse des Hundes (Fig. V e) und der Katze (Fig. VI) ist verhältnismäßig klein, sie umschließt aber auch das untere Knorpelende vollständig, und zwar ist die Drüsenschicht auf der Außenfläche des Knorpels dicker als auf der Innenfläche.

Bei allen genannten Tierarten wird die Nickhautdrüse und besonders ihr ventro-medialer Teil von einem Fettpolster umgeben. Am stärksten ist dies beim Pferde, wo es fast die Dicke eines Daumens erreicht. Von der Drüse läßt es sich beim Pferde sehr schwer lostrennen. Relativ am schwächsten ist es beim Schweine; es umgibt hier auch nur die Nickhautdrüse, sodaß die Hardersche Drüse außerhalb des Fettpolsters zu liegen kommt und sich daher leicht hin und her bewegen läßt. Die Fettschicht wird durch eine relativ starke bindegewebige Kapsel von den benachbarten Organen getrennt.

II. Mikroskopische Untersuchungen.

Untersuchungstechnik. Für die mikroskopische Untersuchung legte ich zur Erzielung möglichst genauer, dem Lebenszustande entsprechender Bilder die betreffenden Organe im lebenswarmen Zustande, d. h. kurz nach dem Tode der betreffenden Tiere, in eine Fixierungsflüssigkeit (4 % Formalinlösung, Podwysotzkysche Lösung, Sublimat-Kochsalzlösung), um eine postmortale Veränderung der Zellen zu verhindern. Die Präparate ließ ich in der Formalinlösung bezw. Sublimat-Kochsalzlösung 24 Stunden, in der Podwysotzkyschen Lösung 48 Stunden lang liegen, um sie dann die gleiche Zeit in fließendem Wasser zu wässern und darauf je weitere 24 Stunden in 70, 80, 90 bis 95 % und absolutem Alkohol zu härten. Bei der Sublimatfixierung setzte ich während des Härtungsprozesses in 70, 80 und 90 % Alkohol dem Alkohol solange von Zeit zu Zeit Jodtinktur zu, um die in dem Gewebe als Rückstände der Sublimatfixierung verbliebenen Sublimatkristalle zu beseitigen, bis eine Entfärbung der Jodtinktur nicht mehr eintrat, d. h. bis sämtliche Sublimatkristalle in lösliches Quecksilberjodid übergeführt waren. Das in dem Gewebe vorhandene überschüssige Jod wurde sodann durch 95 % Alkohol ausgezogen und die Stücke darauf 24 Stunden lang in absoluten Alkohol eingelegt.

Die Präparate, die in Celloidin eingebettet wurden, wurden vorher 12 Stunden in Aetheralkohol, die für Paraffin bestimmten 2 Stunden in Xylol gelegt. Die in Celloidin bezw. Paraffin eingebetteten Präparate wurden dann mit dem Mikrotom in 5—12 μ starke Schnitte zerlegt und die so hergestellten Schnitte gefärbt.

Zur Färbung der Zellkerne verwendete ich Hämatoxylin oder Hämalaun, zur Färbung des Zellprotoplasmas wässeriges oder alkoholisches Eosin. Die bindegewebigen und muskulösen Elemente färbte ich mit Säurefuchsin-Pikrinsäure, die elastischen mit Resorcin-Fuchsin. Zur Untersuchung des Mucin enthaltenden Gewebes benutzte ich Färbungen mit Bismarckbraun und Mucikarmin. Zum Nachweise von etwaigen Fettkörnchen in den Zellen bediente ich mich der Podwysotzkyschen Lösung. (30 ccm 1 prozentige Chromsäure, 30 ccm ½ % Sublimatlösung und 8 ccm 2½ % Osmiumsäure mit Zusatz einiger Tropfen Essigsäure), dabei färbte ich das Protoplasma mit Safraninlösung oder Lichtgrün. Außerdem benutzte ich noch die spezifischen Fettfarben: Scharlachrot und Sudan 3. Bei letzterer Färbung wurden die Präparate nach der Fixierung und Wässerung mit dem Gefriermikrotom geschnitten. Zur Darstellung der Sekretkapillaren verwendete ich die Tinktionsmethode nach Heidenhain (2½ % Eisenalaunlösung; Weigertsches Hämatoxylin).

Die das dritte Augenlid bildende Konjunktivalfalte zeigt einen ähnlichen Bau, wie die Konjunktiva des oberen und unteren Lides und die Conjunctiva sclerae. Jedes der beiden Faltenblätter besteht aus dem Epithel, der Membrana propria und der Submucosa. Beide Submucosae stoßen aneinander und verschmelzen miteinander. Durch ihre Ver-

schmelzung entsteht die lockere Mittelschicht des dritten Lides, in der sich der Lidknorpel, Drüsen und Drüsenausführungsgänge, die großen Gefäße und Nerven befinden. Das Epithel der beiden Lidflächen geht am freien Lidrande ineinander und am Fornix conjunctivae palpebrae tertiae in das Epithel der Lid- und der Bulbuskonjunktiva über. Der feinere Bau der Gesamtheit der genannten Teile unserer Haustiere ist bisher nicht genauer studiert worden. Fumagalli (13), der die in Frage stehenden Teile untersucht hat, erstreckte seine Untersuchungen nur auf die Vögel und das Kaninchen. Nur Zietzschmann (49 u. 50) hat die Haussäugetiere berücksichtigt. Das Epithel des dritten Lides haben Pfitzner (37) und Koch (19) bei einigen Tieren genauer untersucht und beschrieben. Im übrigen findet man nur unvollständige und zerstreute Notizen über den feineren Bau des dritten Lides in der Literatur. Meine eigenen Untersuchungen erstreckten sich auf alle Haussäugetiere.

Die Ergebnisse meiner Untersuchungen waren folgende:

Die **Mittelschicht** des Lides ist relativ locker gebaut. Sie besteht aus einem bindegewebigen Maschenwerk, das mit Netzen elastischer Fasern stark durchwebt ist und sich in seinem Bau eingelagerten Teilen anpaßt, d. h. dem Knorpel, den Gefäßen, Nerven, Drüsen und Drüsengängen. Es enthält stellenweise auch Fettgewebe und Muskelfasern. Diese Mittelschicht wird nach dem Grunde des Lides hin mächtiger und lockerer und geht einerseits in die submuköse Schicht des oberen und unteren Lides, andererseits in die der Conjunctiva sclerae über. Auf die Mittelschicht folgt nach außen, also gegen beide Flächen und den freien Rand eine derbere, festere bindegewebige Schicht, die Lamina propria, die stellenweise einen Papillarkörper bildet. Sie ist von einem geschichteten, regionär verschieden beschaffenen Epithel bedeckt, das die Zwischenräume zwischen den Papillen ausfüllt und über diese hinwegzieht. An einigen Stellen finden sich größere Falten und Zotten, deren Zwischenräume nicht von Epithel ausgekleidet sind. Die Propria mucosae und das Epithel werden stellenweise von Drüsengängen durchbohrt, die auf die Lidflächen ausmünden, und enthalten hier und da Pigment. In der Propria finden sich vielfach Lymphknötchen, die auch in die submuköse Schicht hineinragen können. Außer dem Lidknorpel und den bekannten

größeren makroskopischen Glandulae palpebrae tertiae findet man im dritten Augenlide des Pferdes, Rindes und Hundes noch vereinzelte Drüsenläppchen, die zum Teil wie die makroskopischen Drüsen auch am Knorpel liegen, die aber vielfach keine Beziehungen zu diesen haben. Sie finden sich dann dicht unter der Propria mucosae oder dicht an einer Lymphknötchenplatte oder einer Schicht cytoblastischen Gewebes. Sie dürften zur Gruppe der als accessorische Tränendrüsen bezeichneten Gebilde gehören.

Der Bau des Lides der einzelnen Haustierarten zeigt einige, wenn auch geringe Verschiedenheiten. Beim Pferde ist der Bau der Mittelschicht ein lockerer, sie besteht wesentlich aus unregelmäßig verlaufenden Bindegewebsbälkchen und Bindegewebslamellen, die sich durchkreuzen und ein lockeres Maschenwerk darstellen. Nur dicht um den Knorpel und rund um die Drüsen wird das Gewebe dichter und geht in das Perichondrium und Epadenium über. Die subepitheliale Propria mucosae ist dicht gewebt und bildet eine relativ derbe Schicht; am freien Lidrande finden sich in ihr oft pigmentierte Bindegewebszellen. Das Pigment findet sich auch in den tieferen Zellen der Epithelschicht. Im ganzen Lide, also in der Mittelschicht und in der Propria finden sich reichlich elastische Elemente, die durchgängig Netze bilden und auch in den Papillarkörper des Lides hinaufragen und gerade hier sehr reichlich auftreten. In besonders großen Mengen findet sich das elastische Gewebe rund um den Knorpel, in der in diesem vorhandenen oben beschriebenen Lücke und den Drüsen und Lymphknötchen.

Um den Lidknorpel bilden die elastischen Netze eine förmliche Capsula elastica, von der Fasern in den Knorpel selbst eindringen, dessen periphere Portion durchsetzen und in die elastischen Netze der zentralen Knorpelpartie eintreten. Auch in den Drüsen und im Epadenium findet man ein dichteres elastisches Netzwerk, das sich mit den Bindegewebsbälkchen in der Drüse noch interlobulär fortsetzt. Ebenso werden die Lymphknötchen meist von einem ziemlich dichten elastischen Netze umgeben. In der Mittelschicht finden sich dickere elastische Fasern als in der Propria. Das bindegewebige und elastische Stützgerüst des Lides enthält die bekannten Zellarten; überall aber finden sich Leukocyten und, wenn auch nicht häufig, Körnerzellen. Die Leukocyten treten stellenweise sowohl

in der Propria als in der Mittelschicht oft auch an kleinen Drüsenläppchen gehäuft auf, sodaß man hier von cytoblastischem Gewebe (Fig. IX b) sprechen kann. Außer diesem diffusen cytoblastischen Gewebe kommen aber auch Lymphknötchen mit deutlichen Keimzentren (Fig. IX b') vor, und zwar sowohl vereinzelt als gehäuft. Man findet sie meist in der Propria mucosae, selten rein submukös. Sie erreichen fast stets das Epithel. Da, wo sie liegen, findet man im Epithel zahlreiche Leukocyten, die das Epithel stellenweise geradezu verdrängt haben. Die vereinzelten Lymphknötchen kommen überall auch am freien Rande vor. Gehäuft, also in Form einer Platte (Noduli lymphatici aggregati), findet man sie in der Propria der bulbusseitigen Fläche.

Die Lymphknötchen sind von einer dichten Bindegewebslage umhüllt und sind dann ziemlich scharf von der Umgebung abgesetzt. In anderen Fällen findet ein allmählicher Uebergang in die Nachbarschaft statt; auch die einzelnen Knötchen der Platte sind nur zum Teil deutlich voneinander abgesetzt und gehen oft geradezu ineinander über. Zuweilen kommen auch Einlagerungen von cytoblastischem Gewebe in den accessorischen Nickhautdrüsen (Fig. IX e) vor.

Beim Rinde ist das Bindegewebe der Mittelschicht bedeutend dichter als beim Pferde. Im Gegensatz zu Zietzschmann (49), nach dem die Lymphknötchen beim Schaf und Rind am stärksten ausgeprägt sein sollen, fand ich in den Präparaten vom Rinde bedeutend weniger Lymphknötchen als beim Pferde; in halber Höhe des freien Lidteiles sind in einem dichten diffusen cytoblastischen Gewebe nur relativ wenige Lymphknötchen eingelagert. Die Lymphknötchen zeigen ein deutliches Keimzentrum. Dagegen finden sich unter der Epithelschicht, also in der Propria mucosae, an der ganzen freien Lidfläche ziemlich viele Leukocyten diffus im Bindegewebe verteilt. Sehr groß ist auch die Zahl der zwischen den Alveolen der accessorischen Nickhautdrüsen gelegenen Leukocyten. Im Vergleich zum Pferde sind beim Rinde sehr wenig elastische Elemente sowohl in dem bindegewebigen Teil als auch im Perichondrium vorhanden.

Beim Schafe sind die Verhältnisse dieselben wie beim Rinde. Charakteristisch für das Augenlid des Schafes ist das Vorhandensein einer etwa 1 qcm großen und 1 mm dicken

Lymphknötchenplatte an der bulbusseitigen Fläche des freien Lidteiles dorso-medial und ventro-lateral von dem von der Knorpelplatte zum ankerförmigen Teil führenden Knorpelstiel. Bei der mikroskopischen Betrachtung sieht man, daß diese Platte aus einer Anhäufung von neben- und übereinander gelagerten Lymphknötchen besteht und von einer deutlichen Kapsel mit vielen Blutgefäßen umgeben ist. Die einzelnen Lymphknötchen haben ein deutliches Keimzentrum. Zwischen den einzelnen Lymphknötchen einerseits sowie der ganzen Platte und der Epithelschicht andererseits befinden sich zahlreiche lymphocytäre Anhäufungen in dem Bindegewebe. Die Lymphknötchen liegen also gewissermaßen in einer cytoblastischen Grundlage. Am stärksten sind die leukocytären Anhäufungen unter dem Epithel. An manchen Stellen ist die Epithelschicht von den Leukocyten bis auf die äußerste Zellage vollständig verdrängt. Eine genauere Betrachtung lehrt aber, daß noch Epithelzellen, wenn auch in geringer Zahl und von geringer Größe, vorhanden sind. Nach dem Inneren des Augenlides zu, also in der Mittelschicht, werden die Leukocyten in dem Bindegewebe immer spärlicher, bis sie endlich in der Mitte ganz verschwinden. In der ganzen Propria, also an beiden Flächen und am freien Rande finden sich aber außer den Lymphknötchen viele Leukocyten unter der Epithellage verstreut. Zuweilen enthält die Propria der Schleimhaut auch an der Außenfläche des Lides einzelne Lymphknötchen; es kommen sogar plattenförmige Anhäufungen von Lymphknötchen hier vor, wie es an der bulbusseitigen Fläche die Regel ist.

Während bei Pferd und Rind das Bindegewebe regellos verläuft, beim Schaf in longitudinaler Richtung, d. h. vom freien Rande zum Grunde des Lides, und leicht gewellt angeordnet ist, verläuft es beim Schwein mit seinen Hauptbälkchen in fast gerader Richtung vom freien Rande zum Grunde des Lides und ist nur in der freien Spitze locker und unregelmäßig gelagert. In dem dünneren Randteile des Lides findet sich ein regelloses Netz von elastischen Fasern.

Nahe dem freien Lidrande treten viele elastische Fasern zu einem, schon mit bloßem Auge im Präparat sichtbaren, Strange zusammen, der sich bis nach der Drüse hinzieht, hier teilt und die Drüse umgibt. In dem Strange scheinen die elastischen Fasern meist in der Querrichtung, parallel dem Lidrande, zu

verlaufen. Lymphknötchen habe ich beim Schwein nur sehr vereinzelt angetroffen, und zwar lagen sie entweder in der Lidspitze oder an der Umbiegungsstelle der Konjunktiva auf das obere oder untere Augenlid. Wenige Leukocyten finden sich auch unter der ganzen Epithelschicht.

In beiden Drüsen, der Glandula palpebrae tertiae superficialis und profunda, sind einzelne Lymphknötchen vorhanden. Accessorische Nickhautdrüsen habe ich beim Schwein im dritten Lide nicht gefunden.

Beim Hunde bildet das Bindegewebe an allen Stellen, mit Ausnahme des freien Lidrandes, ein sehr lockeres Maschenwerk. Der Hund besitzt besonders an der Bulbusfläche viele Leukocyten, jedoch sind Vereinigungen derartiger Elemente zu Lymphknötchen nur sehr selten zu beobachten. Elastische Elemente finden sich zahlreich im ganzen Augenlide; viele dicke elastische Fasern treten an einigen Stellen zu 1—2 Strängen zusammen, die die Fortsetzung eines kleinen, platten Muskels bilden. Dieser Muskel, den auch Trapp (45) erwähnt und als Fibrae musculares bezeichnet, findet sich in dem untersten Teil der freien Lidhälfte; er geht aus einem größeren, im oberen bezw. unteren Augenlid verlaufenden, platten Muskel hervor, der, seiner Faserrichtung nach zu urteilen, ein Ringmuskel, also der Musculus orbicularis palpebrarum, ist. Von diesem Muskel ist er offenbar ein Ast, der in den Grundteil des dritten Augenlides hineinragt und sich zuweilen in zwei Zweige spaltet; seine Fasern verlaufen in der Richtung gegen den freien Lidrand. Dieser Musculus palpebrae tertiae ragt ungefähr nur 3 mm in den freien Lidteil hinein. In der Nähe des freien Lidrandes finden sich im Bindegewebe in den weitaus meisten Fällen viele pigmentierte Bindegewebszellen.

Im freien Lidteile der Katze ist das Bindegewebsgerüst bedeutend dichter als beim Hunde. Leukocyten und Lymphknötchen sind auch nur sehr spärlich in diesem Teil vertreten; am Grunde des Lides, nahe dem Uebergange seiner Konjunktiva in das obere und untere Lid und in der Nickhautdrüse treten aber zahlreiche große Lymphknötchen im Interstitialgewebe zwischen den einzelnen Drüsenläppchen auf. Bei der Katze findet sich auch im ganzen Augenlide elastisches Gewebe und bildet hier einige starke Stränge. Wie beim Hunde ist auch

bei der Katze ein Musculus palpebrae tertiae vorhanden, er erstreckt sich parallel der Außenfläche der Nickhautdrüse bis in die basale Hälfte des freien Lidteiles hinein und findet hier seine Fortsetzung in dickeren Strängen elastischer Fasern. Der eine Platte bildende Muskel verläuft scheinbar geschlängelt und bildet dadurch gewissermaßen Falten, die in paralleler Richtung zu dem freien Lidrande stehen. Der elastische Strang, der sich an den Muskel des dritten Lides der Fleischfresser anschließt, scheint dessen Sehne darzustellen.

Die meisten Arbeiten, in denen das **Epithel** des dritten Augenlides näher behandelt wird, beziehen sich auf die Struktur der Bindehaut der Augenlider im allgemeinen. Nur die Untersuchungen Kochs (19) beziehen sich speziell auf das Epithel des dritten Augenlides der Säugetiere. Er veröffentlicht die Ergebnisse seiner Untersuchungen in der Abhandlung: „Epithelstudien am dritten Augenlide einiger Säugetiere." Von Haussäugetieren hat Koch allerdings nur das Kaninchen, die Katze und das Schaf in Berücksichtigung gezogen. Die Endergebnisse seiner Untersuchungen über das Epithel hat er in folgenden Sätzen zusammengefaßt: „Die Epithelbekleidung am dritten Augenlide der untersuchten Säugetiere (Kaninchen, Katze, Schaf, Igel und weiße Ratte) zeigt je nach den Regionen bedeutende Abweichungen. Am Randteil, sowohl der äußeren als auch der inneren Fläche, findet sich ein typisches geschichtetes Pflasterepithel, das sich außerdem bei mehreren Säugetieren durch eine starke Pigmentierung auszeichnet. Im weiteren Verlaufe hingegen findet man ein gemischtes Epithel, dessen Dicke sowohl an der Außenfläche als auch im Vergleich zu der Innenfläche verschieden ist. Bald ist das Epithel deutlich vielschichtig, bald enthält es nur drei oder sogar nur zwei Kernreihen. Außerdem ist der Charakter des gemischten Epithels nicht überall in gleicher Weise ausgesprochen, und das gemischte Epithel geht in ein Zylinderepithel über. Auch im Epithel des dritten Augenlides der Säugetiere sind Becherzellen zahlreich vertreten. Nur im Bereiche des geschichteten Plattenepithels fehlen sie gänzlich. Ferner sind auch am dritten Augenlide Faltungen des Epithels wahrzunehmen (Schaf, Katze), die man denjenigen an der menschlichen Konjunktiva an die Seite stellen kann. Auch an diesem Epithel finden sich unregelmäßige, polyedrische, oder sogar mehr rundliche abgeplattete Becherzellen, während in dem

geschichteten Pflasterepithel der Randregion die unterste Schicht von regelmäßig gestalteten Zylinderzellen eingenommen wird."

Speziell mit den Haustieren hat sich Zietzschmann beschäftigt, der seine Ergebnisse in dem Artikel „Vergleichende histologische Untersuchungen über den Bau der Augenlider" veröffentlicht hat. Seine Untersuchungen erstreckten sich aber auf alle drei Augenlider. Schon hier möchte ich betonen, daß ich mich seiner Ansicht über die Becherzellen, die Pfitzner (37) als „Leydigsche Zellen" bezeichnet wissen wollte, die Zietzschmann (50) aber als echte sezernierende Becherzellen auffaßt, anschließen kann, zumal sich auch mir mehrfach Gelegenheit bot, an den Becherzellen des Epithels des dritten Augenlides Stomata zu beobachten, deren Vorkommen Pfitzner (37) in Abrede stellt. In zahlreichen anderen Abhandlungen und Werken, z. B. von Krause (21), Leydig (24), Waldeyer (47), Kölliker (20), Schlampp (40), Ellenberger-Günther (10), Martin (31) und anderen Autoren finden sich allgemeine Angaben über das Epithel der Augenlider, auf die näher einzugehen verzichtet werden kann. Bei der nachstehenden Schilderung der Ergebnisse meiner Untersuchungen gebe ich keine eingehende Beschreibung jeder einzelnen Zellart bezüglich aller Details, weil dies nicht in den Bereich meiner Arbeit fällt.

Am dritten Augenlid des Pferdes bemerkt man schon bei makroskopischer Betrachtung, daß die Außenfläche des Lides nicht so glatt ist wie die bulbusseitige Fläche, sondern daß sie durch kleine Vorragungen, die unter den Begriff Falten fallen dürften, ein unebenes Aussehen besitzt. Bei der mikroskopischen Betrachtung läßt sich feststellen, daß sich an der Außenfläche (Fig. IX 2) zum Teil freie Vorragungen, zum Teil aber ein deutlicher Papillarkörper befindet. An der basisseitigen Partie des Lides finden sich Vorragungen, die von dem Lidepithel überzogen sind. Sie bestehen aus einem zarten mehr oder weniger retikulierten Grundgewebe mit zahlreich eingelagerten Leukocyten, sodaß das Gewebe mehr oder weniger den cytoblastischen Charakter annimmt. In diesem bindegewebigen Gerüst findet sich ein dichtes Netz von freien elastischen Fasern; außerdem bemerkt man Gefäße und Nerven, sowie längliche, stäbchenförmige, senkrecht gestellte Kerne, die man als Muskelkerne deuten muß.

An dem randseitigen Abschnitt des Lides fehlen die Falten,

die freien Vorsprünge; hier findet man die Verhältnisse eines hohen Papillarkörpers, in dem die Zwischenräume zwischen den hohen und relativ dicken Papillen mit interpapillärem Epithel ausgefüllt sind und auch noch einige Epithellagen über die Spitzen der Papillen hinwegziehen, sodaß hier eine glatte Oberfläche entsteht.

Das Lidepithel kann durchgängig als geschichtetes gemischtes Epithel bezeichnet werden; nach dem freien Rande hin ist es dicker, vielschichtiger als nach der Basis hin; es ist aber an den betreffenden Partien nicht überall gleich dick. Die Stärke des Epithels wechselt stellenweise; zwischen niedrigem Epithel schieben sich Partien dickeren Epithels ein. In den beiden randseitigen Dritteln der Außenfläche des Lides ist das Epithel ein mehrschichtiges Plattenepithel, indem die oberflächlichsten Zellschichten aus länglichen, längsgerichteten, einen chromatinreichen, länglichen, platten Kern enthaltenden Zellen bestehen, während die tiefste Zellage eine Zylinderzellschicht darstellt. Hier finden sich häufig Vorsprünge, die die Form von Fältchen zeigen.

Das Plattenepithel geht im Anfang des letzten Drittels, also ziemlich weit vor der Umschlagstelle der Basis, fast plötzlich in ein fünf- bis sechsschichtiges gemischtes Epithel über, dessen oberflächliche Zellen verschieden gestaltet sind, es kommen würfelförmige, ovale, kugelige, zylindrische und platte Zellen vor. Der Uebergang des platten in das gemischte Epithel springt besonders deutlich hervor durch das Auftreten zahlreicher Becherzellen. Diese Zellen treten sehr zahlreich auf; besonders massenhaft finden sie sich in den Tälern zwischen den faltenartigen Vorsprüngen; hier liegen sie in mehreren Lagen übereinander, sodaß die Epithelzellen oft von den Becherzellen vollständig verdrängt sind oder nur als ganz zusammengedrückte, schmale Zellen mit senkrechtem, fast stäbchenförmigem Kern zwischen den bauchigen Becherzellen sitzen. Die Becherzellen lassen den basal gelegenen Kern deutlich erkennen, öfter ist auch eine Schleim entleerende ringförmige Oeffnung an der freien Oberfläche (ein Stoma) zu sehen, die Pfitzner (37) niemals gefunden haben will, deren Vorhandensein aber mehrfach bestätigt wird. Direkt unter dem Epithel, besonders an der Umschlagstelle auf das Lid, verlaufen zahlreiche Blutgefäße bezw. Kapillaren, die hier ein Netz bilden. Im Epithel

erscheinen oft und namentlich am freien Rande zahlreiche helle Stellen von sehr verschiedener Größe. Ueber die Natur dieser Stellen vermag ich keinen Aufschluß zu geben.

Die äußerste Partie des freien Randes besitzt keinen Papillarkörper; nur an der bulbusseitigen Fläche (Fig. IX l) bemerkt man vereinzelte niedrige, faltenartige Erhebungen. An verschiedenen Stellen konnten mehr oder weniger tiefe Einsenkungen des Epithels in das Grundgewebe des Lides beobachtet werden; die tieferen dieser Epitheleinsenkungen waren meist noch mit sekundären Einsenkungen versehen, sie verästelten sich mithin.

Am freien Rande ist das Plattenepithel sechs- bis siebenschichtig; es setzt sich von der beschriebenen Außenfläche auf die bulbusseitige Fläche fort und bekleidet diese eine kurze Strecke und wird dann niedriger. Hier treten dann einzelne Lymphknötchen auf, wobei das Epithel stellenweise so niedrig wird, daß nur eine Lage von Epithelzellen die Lymphknötchen bedeckt. An anderen Stellen finden sich über den Knötchen so viele leukocytäre Wanderzellen im Epithel, daß die Epithelzellen stellenweise ganz verdrängt erscheinen. Am Uebergang des ersten und zweiten Drittels wird das Epithel zu einem zweireihigen Epithel mit niedrig zylindrischen Zellen. Ab und zu fanden sich auch in diesem Epithel faltenartige Erhebungen. Zwischen dem Epithel treten Inseln auf mit dem Charakter eines mehrschichtigen Plattenepithels. Auf der bulbusseitigen Fläche konnte ich nirgends Becherzellen finden. Ein Stratum corneum ist am dritten Augenlide nicht vorhanden. Im Epithel konnte ich an mehreren Stellen eigentümliche knospenartige, den Geschmacksknospen nicht unähnliche Bildungen nachweisen. Ebenso fand ich im Epithel nahe der Spitze die Ausführungsgänge (Fig. IX e') kleiner Drüsen, die sich vereinzelt hier im Lide finden und die den accessorischen Tränendrüsen (Henle) zugehören. Diese Gänge trugen auf einer dünnen, mit platten Zellen belegten Basalmembran ein zweireihiges, nicht sehr hohes Zylinderepithel mit reichlichen Pigmenteinlagerungen.

Im großen und ganzen verhält sich das Epithel des dritten Augenlides bei allen Haussäugetieren gleich. Immerhin kommen einige Besonderheiten bei Rind, Schaf, Schwein, Hund und Katze vor, auf die nachstehend hingewiesen werden soll.

Was zunächst das Rind anbetrifft, so finden wir in dem freien Rande und dem randseitigen Drittel der bulbusseitigen Fläche des dritten Augenlides ein sechs- bis siebenschichtiges Plattenepithel. Die zylindrischen Keimzellen sind sehr deutlich erkennbar. In den Zellen des freien Randes finden sich oft Pigmenteinlagerungen. Ein Papillarkörper ist hier nicht vorhanden. An der Stelle, wo der ankerförmige Teil des Knorpels sich befindet, ist das Epithel nur drei- bis vierschichtig; die Zellen sind in diesem Bezirk sehr platt.

In der Höhe des unteren Randes des ankerförmigen Knorpelteiles beginnt ein niedriger Papillarkörper, der allerdings nur eine kurze Strecke vorhanden ist. Zugleich mit dem Papillarkörper treten im Epithel auch einzelne Becherzellen auf. Die Epithelschicht wird wieder etwas höher und geht in gemischtes Epithel über. In diesen beiden Epithelarten nehmen die Becherzellen immer mehr an Menge zu, sodaß an manchen Stellen eine große Anzahl dicht nebeneinander liegt und daß oft sogar zwei Schichten gebildet werden. Unter dem Epithel findet sich auch viel diffuses cytoblastisches Gewebe, an einigen Stellen liegen in diesem Gewebe echte Lymphknötchen mit Keimzentren (Sekundärknötchen). An diesen Stellen ist das Epithel sehr niedrig. Auf der Außenseite beginnt von dem freien Rande ab gerechnet bald ein niedriger Papillarkörper, es schließen sich daran tiefere Epitheleinsenkungen und faltenartige Vorsprünge an, bis etwa in der Mitte des Augenlides die Fläche ganz glatt wird und so bis zur Umschlagstelle auf das obere bezw. untere Lid bleibt. Das gemischte Epithel (Mischepithel, Uebergangsepithel) beginnt auf der Außenseite etwas später als auf der Bulbusseite. Becherzellen sind zunächst sehr spärlich vorhanden und beginnen erst im zweiten Drittel, wo sie sich dann besonders in den Räumen zwischen den Falten und in dem interpapillären Epithel, bezw. im Grunde der Epitheleinsenkungen finden. Ab und zu sind auch wieder rundliche helle Stellen im Epithel vorhanden. Das lymphoblastische Gewebe ist nicht sehr reichlich vorhanden. Unter dem Epithel des freien Lidrandes zieht sich eine dichte Lage elastischer Fasern entlang, die sich dann allmählich auflöst und nur in den Papillen nochmals deutlicher hervortritt. Blutgefäße sind unter dem Epithel in ziemlicher Menge vorhanden. Auf der bulbusseitigen Fläche, die weder einen Papillarkörper noch Zotten

besitzt, ist das Epithel nahe dem freien Rande zunächst ein mehrschichtiges Plattenepithel; es geht jedoch bald in ein gemischtes Epithel über. Im Gegensatz zum Pferde finden sich auch auf der bulbusseitigen Lidfläche beim Rinde viele Becherzellen.

Das Schaf besitzt am äußersten freien Rande des dritten Augenlides ein Plattenepithel von sechs bis sieben Schichten ohne Papillarkörper. Auf der Außenseite beginnt schon nahe dem freien Rande ein niedriger Papillarkörper. Nahe dem ankerförmigen Teil des Knorpels befinden sich unter dem Epithel zahlreiche Lymphocyten im Bindegewebe verstreut; sie werden basisseitig immer dichter und bilden so den Uebergang zu einer Lymphknötchenplatte, Noduli lymphatici aggregati, in der die einzelnen Knötchen nicht umkapselt sind, sondern durch cytoblastisches Gewebe verbunden werden, also geradezu in solchem Gewebe liegen. Bereits in halber Höhe des ankerförmigen Knorpelstückes beginnt das gemischte Epithel mit einigen Becherzellen. Diese mehren sich bald so, daß eine an der anderen liegt, und häufig liegen dann zwei bis drei Schichten von Becherzellen übereinander. Nur mit Mühe kann man schmale gewöhnliche Epithelzellen hier und da zwischen ihnen wahrnehmen. Der am freien Rande vorhandene Papillarkörper verschwindet in der Nähe der Follikelplatte. Eine kurze Strecke vor der Umschlagstelle der Konjunktiva auf das obere bezw. untere Lid finden sich einzelne Einsenkungen und faltenartige Hervorragungen. In den Einsenkungen sind sehr viele Becherzellen anzutreffen. Die faltenartigen Hervorragungen bestehen aus einem leukocytenreichen, cytoblastischen Gewebe.

Auf der bulbusseitigen Fläche des Lides ist das Epithel im Bereiche des ankerförmigen Knorpelteiles, der hier dicht unter der Oberfläche liegt, sehr dünn und besteht nur aus drei bis vier Lagen platter Zellen. Das gemischte Epithel fängt auf der bulbusseitigen Fläche eher an als auf der Außenseite. Ungefähr in der Mitte des Lides liegt unter dem Epithel in diffusem, cytoblastischem Gewebe eine Häufung von Lymphknötchen. Ueber dieser Lymphknötchenplatte ist das Epithel stellenweise nur ein- oder zweischichtig und besteht dabei aus platten Zellen.

Beim Schwein wird der freie Rand von einem drei- bis vierschichtigen Plattenepithel bekleidet. Auf der Außenseite des

Lides beginnt bald ein niedriger Papillarkörper, der im weiteren Verlauf allmählich höher wird und sich auch noch in den faltenartigen Vorsprüngen, die hier im Ende des ersten Drittels mehrfach vorhanden sind, vorfindet, um mit dem Verschwinden dieser Falten auch aufzuhören.

Beim Schwein treten auf der Außenfläche des Lides schon in halber Höhe des Ankers mehrere Becherzellen auf, die aber in dem hier beginnenden gemischten Epithel bald zahlreicher werden. Das gemischte Epithel hat in seiner untersten Lage niedrige kubische Zellen, darauf folgen dann eine oder zwei Lagen von Becherzellen, denen dann noch ganz flache Zellen aufliegen. Besonders am Grunde der Einsenkungen finden sich zwischen den Basalzellen viele Becherzellen in kürzeren Reihen angeordnet. Die bereits bei Pferd und Rind beobachteten hellen Stellen im Epithel finden sich auch beim Schwein. Direkt an der Umschlagstelle auf das obere bezw. untere Lid befindet sich in diffusem cytoblastischen Gewebe ein auffallend großes Lymphknötchen mit deutlichem Keimzentrum. Auf der bulbusseitigen Fläche erhebt sich unterhalb des Knorpels ein niedriger Papillarkörper auf eine kurze Strecke, um bald wieder zu verschwinden. Auf der ganzen übrigen Innenfläche findet sich ein drei- bis vierschichtiges Plattenepithel ohne Papillarkörper mit relativ vielen Becherzellen. Der Leib dieser Becherzellen liegt in den mittleren Zellagen, während sich der Fuß bis in die unteren Zellagen hinein erstreckt.

Beim Hunde sieht man auch schon mit bloßem Auge Hervorragungen und Vertiefungen auf der Außenfläche des dritten Augenlides. Der oft sehr stark pigmentierte freie Rand trägt ein fünf- bis sechsschichtiges Plattenepithel ohne Papillarkörper. Auf der Außenfläche sehen wir zunächst einige faltenartige Hervorragungen und dazwischen liegende Einsenkungen, in deren Epithel sich bis in die tiefsten Stellen hinein besonders viele Becherzellen vorfinden. Allmählich entsteht dann ein Papillarkörper von einem drei- bis vierschichtigen Epithel bedeckt. Die beiden unteren Lagen dieses Epithels bestehen aus niedrigen kubischen Zellen, die äußersten Epithelschichten werden von einer ein- selten zweifachen Lage von Becherzellen gebildet. Zwischen den einzelnen Becherzellen finden sich noch ganz schmale Epithelzellen, die samt ihrem Kern platt gedrückt sind. Unter der Epithelschicht sind im Bindegewebe nicht sehr zahl-

reiche Lymphocyten eingelagert. Auf der bulbusseitigen Lidfläche ist das Epithel in der Nähe des freien Randes zunächst ein drei- bis vierschichtiges Plattenepithel ohne Papillarkörper, an das sich bald ein gemischtes Epithel anschließt. An manchen Stellen erscheint das Epithel auch zweireihig, und zwar besteht dann die äußere Schicht aus ziemlich platten Zellen. Becherzellen finden sich häufig auch auf dieser Fläche des Augenlides. Auch hier sind wieder an einzelnen Orten die oben erwähnten hellen Stellen wahrzunehmen.

Bei der Katze haben wir zunächst am freien Rande und an der Außenfläche des dritten Augenlides ein zwei- bis dreischichtiges Plattenepithel ohne Papillarkörper. Nach Koch (19) ist es an der Randregion ein geschichtetes Pflasterepithel, bedeutend dicker an der äußeren als an der inneren Fläche. Allmählich wird das Epithel mehrschichtiger und geht in gemischtes Epithel über. Eine kurze Strecke lang findet sich hier ein Papillarkörper. In dem gemischten Epithel sind zahlreiche Becherzellen vorhanden. Im Bereiche des gemischten Epithels finden sich einige Einsenkungen und Hervorragungen. Das intervillöse Epithel ist durch seinen Reichtum an Becherzellen ausgezeichnet. Die bulbusseitige Fläche wird von einem zwei-, oft nur einreihigen, aus ziemlich platten Zellen bestehenden Epithel überzogen. Papillarkörper und Becherzellen sind auf der Innenfläche nicht vorhanden, ebenso ist das cytoblastische Gewebe nur sehr spärlich.

Ueber den feineren Bau des Stützknorpels des dritten Augenlides findet sich in den verschiedenen veterinär-anatomischen und histologischen Lehr- und Handbüchern, z. B. in denen von Leisering-Müller (22), Ellenberger-Günther (10), Ellenberger-Baum (9), Martin (31), Frank (11) usw. sowie in Blumbergs (4) Abhandlung „Ueber die Augenlider einiger Haustiere“ nur die kurze Angabe, daß der Knorpel hyalin sei. In Ellenbergers (49) „Vergleichende mikroskopische Anatomie der Haustiere“ spricht dies auch Zietzschmann (49) sehr bestimmt aus und stellt das Vorkommen von elastischen Netzen in der Grundsubstanz des Knorpels, wie es Fumagalli (13) vom Kaninchen berichtete, für die von ihm untersuchten Tiere in Abrede. Dagegen fand er in der bindegewebigen Grundlage des dritten Lides die elastischen Elemente in ziemlich reicher Anzahl; die stärksten Anhäufungen elastischer Fasern beobachtete

er ganz in der Tiefe, und zwar in dem Bindegewebe an der Außenfläche des Knorpels. Wie bereits erwähnt, hat Fumagalli (13) beim Kaninchen in der Grundsubstanz des Knorpels und im Perichondrium elastische Fasern gefunden und deshalb scheint ihm, wie er sich ausdrückt, an einigen Punkten ein Uebergang zum retikulären oder elastischen Knorpel vorhanden zu sein.

Bei meinen Untersuchungen fand ich die Angaben der Autoren über den hyalinen Charakter des Blinzknorpels der Haustiere im allgemeinen bestätigt; nur beim Pferde konstatierte ich andere und zwar ähnliche Verhältnisse, wie sie Fumagalli (13) für den Blinzknorpel des Kaninchens beschreibt. Ein nicht unerheblicher Teil des Blinzknorpels des Pferdes besteht aus elastischem Knorpelgewebe (Fig. VII b), das allerdings einen etwas eigenartigen Charakter zeigt. Am deutlichsten tritt der elastische Charakter des Knorpels und das interzelluläre elastische Netzwerk hervor bei Färbungen der Schnitte mit Resorcin-Fuchsin. Die in dieser Weise gefärbten Präparate zeigen, daß die zentralen bezw. axialen Teile des Knorpels ungemein reich an elastischen Fasern (Fig. VII b) sind. Man konstatiert in den betreffenden Partien ein regelmäßig angeordnetes elastisches Netzwerk, in dessen Maschen die in homogener Grundsubstanz (Fig. VII c) eingebetteten, von Kapseln umgebenen Zellen (Fig. VII a) liegen. Das die Zellen gewissermaßen umgebende bezw. zwischen ihnen befindliche Netzwerk besteht aus feinen elastischen Fasern (Fig. VII b), die ganz dichte Netze bilden. Die Knorpelzellen (Fig. VII a) liegen zu je einer oder zwei, aber selten mehreren in einer Kapselhöhle von meist kugeliger oder ovaler oder halbkugeliger Gestalt. Der Zelleib ist deutlich granuliert und enthält oft Fettröpfchen und einen, selten zwei Kerne; zuweilen sind Zellteilungserscheinungen festzustellen. Nach der Peripherie zu nimmt das elastische Netzwerk immer mehr an Dichte und Stärke ab; die Fasern werden seltener, teilen sich weniger, bilden weitmaschige Netze und verschwinden peripher fast ganz. Man sieht hier höchstens einzelne feine elastische Fäden (Fig. VIII b'), die zwischen den Zellen nach dem Perichondrium (Fig. VIII c) ziehen und mit den im Perichondrium reichlich vorhandenen elastischen Elementen in Verbindung zu stehen scheinen. Diese peripheren Knorpelpartien kann man nicht zum Netzknorpel rechnen; es ist vielmehr

hyalines Knorpelgewebe. Auch Bindegewebszüge kommen hier nicht vor. Die Knorpelzellen verändern ihre Gestalt, je näher sie der Peripherie kommen, sie nehmen eine mehr längliche Gestalt an und werden immer länger und spindel- oder stäbchenförmig, sodaß sie unmittelbar am Perichondrium jungen, länglichen, spindelförmigen Bindegewebs- oder sogar glatten Muskelzellen auffallend ähneln. Die Längsachse der Zellen ist parallel zur Oberfläche des Knorpels gerichtet; dabei liegen die Zellen in förmlichen Schichten, die mehr oder weniger parallel zueinander gerichtet sind; sie liegen auch sehr dicht aneinander. Das Perichondrium (Fig. VIII c) enthält, wie bereits gesagt, in großer Menge elastische Fasern, die meist in der Längsrichtung des Knorpels verlaufen und zarte Fäserchen in das Innere zu senden scheinen.

Wenn die feineren Fasernetze in den zahlreichen Teilen des Knorpels sich durch ihr Verhalten gegenüber Resorcin-Fuchsin und gegenüber anderen Reagentien, sowie durch ihr Aussehen, durch die Teilungserscheinungen an den Fasern usw. sich deutlich als elastische Netze dokumentierten, so könnte man doch wieder zweifelhaft werden im Hinblick auf das Verhalten der Knorpelschnitte gegenüber Säurefuchsinpikrinsäure. Bei diesen Färbungen trat keine Gelbfärbung der Fasernetze ein, wie man dies erwarten sollte. Es zeigten im Gegenteil die Stellen, in denen das elastische Netzwerk bei Behandlung der Präparate mit Resorcinfuchsin usw. sehr deutlich hervortrat, eine intensive Rotfärbung, sodaß man auf den collagenen, bindegewebigen Charakter dieses Interzellulärgewebes schließen könnte. Dem widersprechen aber die anderen Reaktionen. Es dürfte sich also um eigenartige, noch unbekannte Substanzen handeln. Man konstatiert ähnliche Verhältnisse am subglandulären Stratum compactum des Darmkanals und Magens. In dieser Schicht ist ein dichtes elastisches Netzwerk an Resorcinfuchsinpräparaten deutlich nachzuweisen. Mit Pikrokarmin und Säurefuchsinpikrinsäure färbt sich aber diese Schicht intensiv rot. Die collagene Substanz überwiegt offenbar gegenüber dem Elastin bedeutend, aber es ist hier eine zwischen Collagen und Elastin stehende chemische Substanz vorhanden, die die angegebenen Reaktionen zeigt. Im Blinzknorpel zeigen die der Peripherie zunächst gelegenen Knorpelschichten, in denen die elastischen Fasern nur spärlich vorhanden sind, die Rotfärbung schwächer als zentral.

Diese Verhältnisse waren im ganzen Knorpel, im Stiel und in der Platte die gleichen. Zeichen von Verkalkung habe ich niemals wahrgenommen. Die beim Pferde in der Knorpelplatte vorhandene, oben beschriebene Lücke wird durch Bindegewebe ausgefüllt, das sehr reich an elastischen Fasern ist.

Im Knorpel des Rindes waren nirgends elastische Fasern zu sehen; auch das Perichondrium enthielt weniger derartige Elemente als das des Pferdes. Nach der Färbung mit Säurefuchsinpikrinsäure trat aber auch hier in der Knorpelplatte und an der ganzen Peripherie des Knorpels eine deutliche Rotfärbung der interzellulären Grundsubstanz auf.

Beim Schaf finden sich ebenso wie beim Rinde nur im Perichondrium elastische Fasern. Durch Säurefuchsinpikrinsäure wurde aber hier nur die Randzone des Knorpels rot gefärbt. Eigentümlicherweise herrschen beim Rind und beim Schaf die spindelförmigen Knorpelzellen vor; besonders deutlich ist bei den beiden genannten Tierarten die schichtenweise oder konzentrische Anordnung der fast platten Knorpelzellen an der Peripherie des Knorpels.

Beim Schwein sind mehr elastische Elemente im Perichondrium vorhanden als beim Rind und Schaf, im Knorpel selbst fehlen sie auch hier. Beim Schwein tritt durch Säurefuchsinpikrinsäure nirgends im Knorpel Rotfärbung ein.

Beim Hund und bei der Katze sind die Knorpelzellen fast durchweg von rundlicher Gestalt. Elastisches Gewebe findet sich im Knorpel dieser Tiere ebenfalls nicht, das Perichondrium dagegen ist relativ stark von elastischen Fasern durchsetzt. Die Rotfärbung durch Säurefuchsinpikrinsäure tritt nicht nur in der Randpartie, sondern auch im Innern des Knorpels, wie beim Pferde, ein. Das verschiedene tinktorielle Verhalten des Blinzknorpels der verschiedenen Haustiere weist darauf hin, daß ihr chemischer Aufbau ein verschiedener ist. Worin diese Verschiedenheit besteht, vermag ich nicht zu sagen. Die hochgradige Elastizität des Blinzknorpels ließ vermuten, daß er aus elastischem Knorpelgewebe bestehen würde. Dies ist aber nur beim Pferd der Fall. Möglicherweise ist aber die Grundsubstanz des Blinzknorpels verschieden von der echter hyaliner Knorpel.

Da ich bereits in der Einleitung die Literatur über die **Nickhautdrüse,** Glandula palpebrae tertiae superficialis, ausgiebig angeführt habe, will ich, um eine längere Wiederholung

zu vermeiden, bei meiner Beschreibung nur immer an den Stellen, an denen sich etwaige Verschiedenheiten in den Ergebnissen meiner Untersuchungen mit den Befunden der in der Einleitung angeführten Autoren herausstellen, darauf aufmerksam machen.

Wie ich oben schon dargelegt habe, ist die Nickhautdrüse schon von einer Anzahl Forscher genau untersucht worden. Die Angaben dieser Forscher sind aber nicht ohne gegenseitige Widersprüche und sonstige Verschiedenheiten. Schon aus diesem Grunde war eine kontrollierende Untersuchung der fraglichen Drüse angezeigt; besonders aber erschien uns dies auch deshalb notwendig, weil einige Autoren die Nickhautdrüse der Tränendrüse gleichstellen (Zietzschmann [49], Wendt [48] und Lutz [30]). Die Tränendrüse unserer Haustiere ist aber in neuerer Zeit in unserem Institut eingehend von Hornickel (16) untersucht worden. An der Hand der Angaben desselben und seiner im Institute befindlichen Präparate war die genannte Angabe auf ihre Richtigkeit zu prüfen. Die Ergebnisse meiner Untersuchungen der Nickhautdrüse der Haustiere waren folgende:

Die Nickhautdrüse des Pferdes ist von einem mächtigen Fettpolster umschlossen. Zwischen diesem Fettpolster und der eigentlichen Drüsensubstanz findet sich eine ca. 1 mm starke Schicht längsverlaufenden und ziemlich dicht gelagerten Bindegewebes. Diese Bindegewebsschicht ist von elastischen Fasern durchsetzt und enthält an einzelnen Stellen Fettgewebe und umgibt die Drüse in Form einer Kapsel, stellt also das Epadenium dar. Sie sendet viele dickere und dünnere Aeste in das Innere der Drüse und scheidet so die ganze Drüse in viele Lappen. In dem interlobulären Bindegewebe verlaufen die größeren Drüsenausführungsgänge, und es finden sich hier relativ oft kleinere Inseln von Fettgewebe. Das interlobuläre Bindegewebe gibt wieder Aeste und Zweige ab, diese Abzweigungen umgeben die Drüsenläppchen als interlobuläres Bindegewebe, in dem sich ebenfalls, aber kleinere, Ausführungsgänge und Fett vorfinden. Von hier aus dringen feinste Züge und Bälkchen von Bindegewebe als intralobuläres Gerüst in die Läppchen zwischen die Drüsenendstücke und umspinnen diese. Dieses interalveoläre (intraparenchymatöse) Stützgerüst besteht aus feinsten Bälkchen und Fibrillenbündeln mit zarten elastischen Netzen und enthält feine Gefäße bezw. Kapillaren und Nervenfasern.

Die Drüsenendstücke haben eine alveoläre Form, wie ich aus den mikroskopischen Präparaten schließen muß, obwohl ich weder die Methode der Rekonstruktion angewandt noch große Serien geschnitten habe. Man sieht aber im mikroskopischen Bilde fast nur runde und ovale Durchschnitte, aber keine geraden oder gebogenen Zylinderabschnitte bezw. Röhren- oder Schlauchteile. Diese müßten aber bei einer tubulösen, selbst bei einer Knäueldrüse zu sehen sein neben runden und ovalen Figuren. Zuweilen sieht man zwei bis vier muldenförmige Durchschnitte um ein Zentrum; auch beobachtet man nicht selten Alveolen hintereinander liegen, also als Ausbuchtungen eines Ganges erscheinen, die sich aber berühren. Die Drüsenendstücke haben eine alveoläre Form. Die Alveolen scheinen jedoch Gänge zu bilden, sodaß man die Drüse wohl als tubulo-alveolär bezeichnen kann. Die Endstücke sind mit einem ungeschichteten Drüsenepithel ausgekleidet, es besteht aus pyramiden- oder kugelförmigen, wohl auch polyedrischen Zellen, deren Leib stark granuliert ist und einen meist kugeligen Kern fast zentral einschließt. Außerdem fand ich zuweilen, meist im basalen Teil der Zelle nahe dem Zellkern gelegene viele kleinste Fettröpfchen, wie auch von Lutz (30) schon angegeben ist. Miessner (32) dagegen hat wenig oder gar keine Fettröpfchen gesehen.

Das Lumen der Alveolen ist sehr eng. Vom Lumen aus gehen Sekretkapillaren auf eine Strecke zwischen die Zellen. Zwischen den Zellköpfen sind auch Schlußleisten wahrnehmbar. Die Zellen färben sich leicht mit Eosin und überhaupt mit Protoplasmafarben, dagegen zeigen sie keine typische Reaktion auf Mucikarmin, Bismarckbraun, Delafieldsches Hämatoxylin und andere sonstige Schleimfarben. Es handelt sich somit um seröse Drüsenzellen, und somit ist die Drüse als eine seröse oder Eiweißdrüse zu bezeichnen, zu welchem Ergebnis auch Loewenthal (28) bei seinen Untersuchungen gekommen ist. Die Drüsenzellen sitzen auf einer Membrana propria, die sich aus Korbzellen aufzubauen scheint. Man sieht im Durchschnitt eine feine Linie, an der ganz lange platte Kerne liegen. An die Alveolen schließen sich ziemlich lange und enge Röhrchen, die Schaltstücke, an, die mit einschichtigem kubischen, oft platten Epithel ausgekleidet sind und zuweilen Gabelungen zeigen. Diese Röhrchen vereinigen sich zu größeren mit einem ungeschichteten, zumeist kubischen, dann zylindrischen Epithel

ausgekleideten Röhren. Die schmalen Epithelzellen besitzen aufrecht ovale, in gleicher Höhe liegende Kerne, sodaß diese Schläuche an die Sekretröhren der Speicheldrüsen erinnern. Ich konnte aber an den Zellen die stäbchenförmige Differenzierung, d. h. das Vorkommen von Granulareihen in ihnen nicht konstatieren. Außerdem zeigte sich auch keine Eosinophilie bezw. Acidophilie. Deshalb sind sie den Sekretröhren nicht gleichzustellen. Diese kleinen intra- und interlobulären Sekretgänge vereinigen sich zu größeren interlobulären Gängen mit einem hohen Zylinderepithel. Allmählich wird das Epithel zwei- bis dreireihig. Die oberflächlichste Zellschicht besteht aus niedrigen Zylinderzellen. Die Ausführungsgänge sind an der Mündung meist von dichtem cytoblastischen Gewebe umgeben. An vielen Stellen der Nickhautdrüse bemerkt man oft scheinbare Lücken. Bei der Färbung mit Sudan III oder Scharlachrot zeigt sich, daß diese scheinbaren Lücken mit Fett ausgefüllt sind. In dem interstitiellen Gewebe der Drüse findet man Gefäße und Nerven. Außerdem trifft man aber auch kontraktile Elemente an, die sich vielfach den Drüsenendstücken dicht anlegen und sich auch an den Gängen befinden. Außer der eigentlichen Nickhautdrüse finden sich in dem freien Teil des Lides an einigen Stellen, wie z. B. in der Nähe des schmalen Knorpelsteges, besonders aber auf der Innenfläche des Lides direkt an der Knorpelplatte oder auch isoliert einzelne Drüsenläppchen, die mit der eigentlichen Nickhautdrüse nicht im Zusammenhang stehen und die ich als accessorische Nickhautdrüsen (Fig. IXe, Xa) bezeichne. Diese einzelnen Drüsenläppchen sind meistens von cytoblastischem Gewebe (Fig. X d) umgeben oder liegen an solchem, sodaß es sogar an einigen Stellen den Anschein gewinnt, als ob die Drüsenläppchen von ihm teilweise verdrängt würden. Viele Lymphocyten finden sich auch im Interstitialgewebe dieser Drüsen. Im übrigen gleicht ihr Bild dem der Nickhautdrüse. Ihr Epithel zeigt alle Eigenschaften des serösen Drüsenepithels, reagiert nicht auf Schleimfarben und hat mehr oder weniger kugelige, meist peripher liegende Kerne. Oft sieht man Wanderzellen in diesem Epithel; stellenweise ist es von ihnen geradezu überschwemmt; die Epithelzellen sind dann niedriger und stellenweise garnicht oder nur mit Mühe zu sehen. Die Ausführungsgänge (Fig. X b) dieser Drüsen münden gesondert von den Hauptausführungsgängen der Nickhautdrüse, und zwar nicht

weit von dem freien Lidrande auf der Innenseite des Lides. Manche dieser Ausführungsgänge, die ein zylindrisches Epithel tragen, zeigen eine deutliche Pigmentierung ihres Epithels. Das Epithel sitzt auf einer dünnen mit Kernen ausgerüsteten bindegewebigen Propria.

Wie oben gesagt, findet man oft mitten im Drüsenparenchym mit Fett ausgefüllte Stellen. Zuweilen ist das Fett so stark entwickelt, daß keine oder nur noch vereinzelte Alveolen zu sehen sind. In den nicht mit Fettfarben gefärbten Präparaten sieht man dann an Stelle der Drüse ein großmaschiges Netzwerk, scheinbar aus feinen Fäden bestehend. An den Knotenpunkten dieses Netzwerkes finden sich plattgedrückte, längliche oder dreieckige Kerne. Bei einem von mir untersuchten Pferde (Fig. XIII) war die ganze Nickhautdrüse bis auf ganz wenige Stellen fettig entartet, d. h. sie bestand aus Fettgewebe (Fig. XIII d), in dem sich nur ganz selten Alveolen als Drüsenreste fanden. Auch das Bindegewebe (Fig. XIII c) dieser Drüse war in größeren Mengen als normal vorhanden. Nur wenige Läppchen ließen noch den ursprünglichen Drüsenbau (Fig. XIII a) erkennen. In den meisten dieser noch einigermaßen gut erhaltenen Läppchen fanden sich Durchschnitte eigentümlicher, den Durchschnitten von Drüsenausführungsgängen ähnliche Gebilde (Fig. XIII b). Man sah relativ weite, verschieden gestaltete, teilweise buchtige, verschieden große Räume, die von dünner bindegewebiger Wand umgeben waren, auf der lumenseitig ein niedriges, einschichtiges, fast plattes Epithel mit länglichem Kern saß. Im Innern dieser eigentümlichen Räume, bezw. in ihrem großen Lumen, befand sich eine homogene, teilweise geschrumpfte Sekretmasse (Fig. XIII b'). Das Bild der einzelnen Räume erinnerte an das Bild der Glandula thyreoidea. An verschiedenen Stellen war von dem eigentlichen Drüsenparenchym nichts mehr zu sehen, vielmehr waren hier die eigentümlichen Gänge in sehr großer Anzahl und in verschiedensten Größen, oft sogar mit Ausbuchtungen, aber stets mit demselben einschichtigen Epithel vorhanden. Man muß annehmen, daß es sich hier nicht um erweiterte, dicht gelagerte Ausführungsgänge handelt, sondern um durch Sekretstauung erweiterte Alveolen, und dies um so mehr, als man an anderen Stellen zwischen zahlreichen solchen Räumen kleine Partien echten Drüsengewebes und auch echte Drüsenausführungsgänge sah. Für diese Veränderung der Nickhautdrüse glaube ich folgende Erklärung abgeben zu können:

Bei der Entnahme des betreffenden Augenlides aus dem Tierkörper fand ich, aus den einzelnen Drüsenausführungsgängen hervorragend, einige etwa 1½ cm lange hellgelbe Fadenwürmer. Diese Parasiten haben, wie ich annehme, die Ausführungsgänge verstopft und so eine Stauung des Sekretes hervorgerufen, die an manchen Stellen sich bis in die Alveolen hinein erstreckt und deren starke Erweiterung unter Abplattung des Epithels hervorgerufen hat. Außerdem ist dann durch den konstanten Druck eine Funktionsstörung und schließlich eine fettige Degeneration des Drüsenparenchyms eingetreten.

Die Nickhautdrüse des Rindes ist wie die des Pferdes von Fett und von einer Bindegewebskapsel umgeben. Die bindegewebige Kapsel ist beim Rinde bedeutend schwächer als beim Pferde und die Bindegewebsbündel und -bälkchen sind bei weitem lockerer gelagert. Ebenso ist das interstitielle Gewebe weniger reichlich vorhanden und enthält auch weniger Fettgewebe als das des Pferdes. Wie ich bereits bei der makroskopischen Beschreibung der Nickhautdrüse des Rindes erwähnt habe, besteht sie aus einer den Knorpel umgebenden kompakten Drüsenmasse, an die sich ein gelappter Teil und schließlich wieder eine kompakte Masse anschließt. Diesen Verhältnissen entsprechend ist der feinere Aufbau der Drüse verschieden. Was den die Knorpelplatte umgebenden Drüsenteil anbetrifft, so finden wir hier zumeist Alveolen derselben Art wie beim Pferde, und zwar haben die einzelnen Alveolen ein enges Lumen, pyramidenförmige Zellen mit ziemlich in der Mitte der Zelle gelegenem Kern; das Epithel ähnelt dem einer serösen Drüse; nach der Formung der Drüsenendstücke kann man von tubulo-alveolärem Bau der Drüse sprechen. Auch Peters (36) und Loewenthal (28) sind derselben Ansicht. In jedem Läppchen finden sich aber auch vereinzelte Endstücke mit weitem Lumen, hellen Zellen und abgeplattetem, basal gelegenen Kern. Diese in geringer Anzahl vorkommenden Alveolen reagieren sehr gut auf Schleimfarben. Man muß diese Endstücke mithin als muköse Endstücke ansehen. Weiterhin befinden sich aber in der Drüse auch Endstücke, in denen beide, seröse und muköse Zellen nebeneinander vorkommen. Man könnte annehmen, daß die scheinbar serösen Zellen sekretleere Schleimzellen seien, daß es sich also nicht um gemischte Endstücke handle. Dem widerspricht aber der absolute Mangel

von Schleimreaktion dieser Zellen. Absolut mucinfreie Schleimzellen gibt es normaliter fast nie; man trifft in ihnen immer noch Mucinkörner am lumenseitigen Rande. Hier fehlte dies aber immer; also müssen es seröse Zellen sein.

In den Zellen der Alveolen finden sich öfter als beim Pferde größere und kleinere Fettröpfchen, jedoch sah ich sie nicht nur im basalen Teil der Zellen, sondern auch in der Spitze. Der vordere, den Knorpel umgebende, und der mittlere Teil der Nickhautdrüse besitzt nach Lutz (30) den Typus der Lacrimalis.

Eine wesentlich andere Struktur zeigen die Alveolen des kompakten Drüsenendes. Zwar sind in diesem auch Alveolen der oben beschriebenen Art vorhanden, in der Hauptsache jedoch sind die meisten anders beschaffen. Sie sind von ganz verschiedener Größe, ganz große und ganz kleine sowie mittelgroße Alveolen kommen in Mischung nebeneinander vor. Das Lumen der großen Alveolen ist sehr weit, oftmals ist es so erweitert, daß man es mit Ausführungsgängen zu tun zu haben glaubt. In dem Lumen befand sich dann meistens eine homogene, etwas geschrumpfte Sekretmasse, die, wie auch Lutz (30) annimmt, wohl von einer Sekretstauung herrührt. Die Epithelzellen dieser Alveolen waren zuweilen zu kubischen geworden, während sie sonst eine hohe pyramidenförmige Gestalt zeigten.

In dem Lumen der kleineren Alveolen befand sich gleichfalls eine homogene Masse. Zwischen den Alveolen beobachtete ich oftmals lange stäbchenförmige Kerne von glatten Muskelfasern und außerdem Netze elastischer Fasern. In diesen Zellen fand ich ebenso wie in denen des erst beschriebenen Teiles der Drüse Fettröpfchen, aber in noch größerer Anzahl und verschiedenerer Größe als in dem vorigen Drüsenteil. Die weiten Alveolen fand ich, wie auch Lutz (30), am meisten in den peripheren Teilen des Drüsenteiles. Man kann feststellen, daß ein Uebergang zwischen den beiden besprochenen Drüsenteilen besteht und daß dieser allmählich erfolgt. Eine scharfe Scheidung ist absolut nicht vorhanden. Wegen dieses allmählichen Ueberganges möchte ich auch nicht wie Peters (37) von einer Harderschen Drüse des Rindes sprechen. Lutz (30) sagt, daß der eben besprochene Teil, die ganze Gruppe der eigentümlich gebauten Drüsenendstücke, bis in die Tiefe von dem mehr

lappigen vorderen Teil abgegrenzt werden könne, und daß der hintere Drüsenteil derartig in den anderen Teil eingebettet sei, daß die vorderen Partien gewissermaßen einen Kelch bilden, dessen Ränder die hintere Drüse zum Teil umfassen. Vielleicht kann man mit Lutz (30) von einer Andeutung einer Harderschen Drüse beim Rinde sprechen. Die größeren Ausführungsgänge mit einem mehrschichtigen Zylinderepithel verlaufen im Zentrum der Drüse, umgeben von einer starken Bindegewebsschicht mit sehr vielen elastischen Fasern, die mit dem Gang parallel verlaufen. Das die größeren Gänge umgebende Bindegewebe enthält eine auffallend große Menge von Nerven und ist durch Fettgewebe von dem Drüsenparenchym getrennt. Die den hinteren Drüsenteil umgebende bindegewebige Kapsel ist ausgezeichnet durch eine enorme Menge rings um die Drüse verlaufender, starker, elastischer Fasern und Bälkchen solcher, während sich in der Kapsel im Bereich des Knorpels relativ wenig derartige Elemente finden.

Im freien Teile des Augenlides finden sich wie beim Pferde einzelne kleine rundliche Stellen mit accessorischen Nickhautdrüsen. Der Zwischenraum zwischen den Alveolen dieser Drüsen ist durch sehr zahlreiche Leukocyten bezw. durch cytoblastisches Gewebe fast vollständig ausgefüllt. Der Bau ist derselbe wie in dem oberen Teil der Nickhautdrüse; zum größten Teil ist auch sie serös, nur vereinzelte Alveolen reagieren auf Schleimfarben.

Die Nickhautdrüse des Schafes ist von einer sehr lockeren bindegewebigen Kapsel, die in großer Menge Fettzellen enthält, umgeben und durch größere und kleinere Septen mit gleichfalls vielem Fettgewebe in Lobi und Lobuli geschieden. Durch besonders zahlreiche Fettzellen im eigentlichen Drüsenparenchym zwischen den Alveolen bietet das Präparat ein eigentümliches, für das Schaf charakteristisches Bild. Was den Drüsentypus anbetrifft, so kann ich der Behauptung Loewenthals (28) keineswegs beipflichten, wenn er sagt, daß die Drüsenalveolen alle nach demselben Typus gebaut sind und namentlich nach dem Typus einer tubulo-acinösen, serösen Drüse. Im Gegenteil fand ich außer den Alveolen mit engem Lumen uud serösen Drüsenzellen, also den Endstücken vom serösen Typus, zahlreiche andere Endstücke mit weitem Hohlraum, also mit mukösen Drüsenzellen mit basal gelegenem

abgeplatteten Kern, sodaß sie demnach eine gemischte, d. h. eine seröse und muköse Endstücke führende Drüse ist. Die mukösen Zellen zeigen die typische Mucinreaktion auf Mucikarmin und Bismarckbraun, sie färben sich intensiv rot resp. braun. Die Mehrzahl der Alveolen allerdings bleibt ungefärbt. Die Drüse ist also zum größten Teil eine seröse Drüse, enthält aber auch muköse Endstücke in nicht großer Zahl, muß aber trotzdem zu den gemischten Drüsen gezählt werden. Ein bei den übrigen Tieren nicht beobachtetes Bild zeigen die Ausführungsgänge beim Schaf. Es besitzen nämlich die interlobulär gelegenen, größeren Ausführungsgänge mit zweireihigem Epithel stellenweise Becherzellen (einzellige Schleimdrüsen) und ganz selten auch Gruppen (Inseln, Nester) von mukösen Zellen, also intraepitheliale Schleimdrüsen. Diese zeigen bei Färbung mit Mucikarmin eine starke Rotfärbung. In den Drüsenzellen fand ich beim Schaf sehr viele Fettröpfchen. Ihre Größe ist sehr schwankend, und zwar fand ich, daß die kleinsten Fettkörnchen meist an der Zellbasis lagen, während die größeren entweder in der Mitte der Zelle oder nahe an der Spitze gelegen waren. Accessorische Nickhautdrüsen habe ich beim Schaf nicht gefunden.

Die Nickhautdrüse des Schweines wird von einer nicht sehr starken bindegewebigen Kapsel umschlossen; das verhältnismäßig starke interlobuläre Bindegewebe enthält besonders an den Knotenpunkten sehr viele Fettzellen. Die Drüsenläppchen treten deutlicher als bei jeder anderen Tierart hervor, da das intralobuläre Bindegewebe sehr wenig, das interlobuläre dagegen stark entwickelt ist. Das elastische Gewebe tritt in der Kapsel, besonders aber in den interlobulären Septen, wenig hervor; im intralobulären Gewebe sieht man nur kleinste elastische Fäserchen und Netze solcher. Das intralobuläre Bindegewebe und das interalveoläre Stützgerüst bestehen, wie bei stärkster Vergrößerung gut sichtbar ist, aus einzelnen Bindegewebsfäserchen, die sich nur bei der Umgebung von Blutgefäßen oder Ausführungsgängen zu mehreren anhäufen. Außerdem konnte ich auch hier glatte Muskelzellen mit langem stäbchenförmigen Kern feststellen; daß es sich aber nicht etwa um der Membrana propria zugehörige Zellen handelt, geht aus ihrer Lage mitten im Bindegewebe hervor. Auch eine Verwechslung mit den Endothelzellen von Kapillaren ist

ausgeschlossen. Zwischen den Drüsenalveolen waren auch an verschiedenen Stellen größere Anhäufungen von Lymphocyten wahrzunehmen. Nach Miessner (33) soll keine Membrana propria vorhanden sein, sodaß die Parenchymzellen direkt dem spärlich entwickelten interacinösen Stützgerüst aufsitzen. Dieser Anschauung kann ich nicht zustimmen, es ist zweifellos eine Membrana propria mit Kernen vorhanden.

Wie Loewenthal (28) konnte auch ich bei meiner Untersuchung zwei Arten von Alveolen feststellen. Bei der einen Art erschienen die Alveolen (Fig. XI) hell, die Epithelzellen (Fig. XI b) waren mehr pyramidenförmig und enthielten einen basal gelegenen, abgeplatteten Kern (Fig. XI c). Das Lumen ist relativ eng (Fig. XI a). In den mit Mucikarmin hergestellten Präparaten fand ich, daß gerade diese Zellen die Farbe sehr gut aufgenommen hatten, es kann also keinem Zweifel unterliegen, daß sie zu den mukösen Zellen gehören. Bei der anderen Art von Alveolen, deren Zellen mehr prismatisch, dunkler und gekörnt erschienen, hatte der Kern immer eine rundliche Gestalt und lag nicht direkt an der Zellbasis. Außerdem erschienen diese Zellen nach der Färbung mit Mucikarmin bedeutend heller als die ersteren; einige hatten aber am lumenseitigen Rande, d. h. auf den ganzen Durchschnitt einer Alveole bezogen, im Zentrum rings um das Lumen die intensive Färbung ebenso wie die erste Zellart angenommen. Daraus folgt, daß die lumenseitige Randpartie dieser Zellen Schleim enthielt. Deshalb bin ich der Meinung, daß es sich bei den verschiedenen Zellen nur um verschiedene Phasen der Aktivität, um verschiedene Funktionsstadien, handelt. Die nur randseitig schleimhaltigen Zellen sind sekretarme Zellen, die ihre Schleimgranula fast ganz abgegeben haben; die anderen Alveolen enthalten dagegen schleimgefüllte Zellen. Loewenthal (28) hat die gleiche Vermutung gehabt, ohne es aber zu wagen, diese Ansicht bestimmt auszusprechen. Während Lutz (30) keine Fettröpfchen in den Epithelzellen der Nickhautdrüse nachweisen konnte, habe ich solche oft sogar in großer Menge in den Zellen gesehen; sie lagen nur im basalen Teil der Zelle ganz nahe an dem Kern.

Die Ausführungsgänge der Nickhautdrüse beginnen mit Schaltstücken und gehen in Sekretgänge über, die ein einschichtiges niedriges Zylinderepithel haben; allmählich wird mit der Vergrößerung der Gänge das Epithel höher und geht dann

in ein zweireihiges über. Erst die größeren Ausführungsgänge mit einem mehrschichtigen Zylinderepithel kommen in das interlobuläre Bindegewebe zu liegen. In der Wand der Ausführungsgänge habe ich wie Miessner (33) glatte Muskelfasern gefunden. Beim Schwein sind wieder accessorische Nickhautdrüsen vorhanden, sie zeigen denselben Bau wie die Nickhautdrüse und nehmen nach der Färbung mit Mucikarmin auch die intensive Rotfärbung an.

Die Nickhautdrüse des Hundes wird von einer dünnen, bindegewebigen Kapsel umschlossen, die reich an Fettgewebe und relativ arm an elastischen Fasern ist. In dem interlobulären Bindegewebe, das die ganze Drüse in viele, aber kleine Läppchen scheidet, ist das Fettgewebe nur stellenweise und in geringer Menge vorhanden. Das Drüsenparenchym bietet ein relativ charakteristisches Bild, wie es auch von Loewenthal (28) beschrieben wurde. Man findet neben zwei Arten von Drüsenendstücken eine große Anzahl kleinerer und größerer Kanäle, besonders in dem Läppchen des das Knorpelendstück überragenden Drüsenteiles. Diese schlauchförmigen Kanäle, die sich in den betreffenden Kanälen an allen Stellen, sowohl in der Peripherie als auch im zentralen Teil sehen lassen, finden sich oft verzweigt und stellenweise mehr oder weniger ausgebuchtet; sie tragen ein einschichtiges, hohes Zylinderepithel, dessen Zellen schmal und wenig granuliert sind und einen basal gelegenen, meist kugeligen Kern besitzen. Im Epithel dieser Röhren, wie auch in den Alveolen, fanden sich sehr viele Fettröpfchen, wie auch von Lutz (30) bestätigt wird. In der Umgebung der größeren dieser Kanäle konnte ich zuweilen sehr lange schmale Kerne beobachten, die ich für glatte Muskelkerne halten muß. Ueber die Bedeutung und Natur dieser Gänge läßt sich schwer ein sicheres Urteil fällen. Die große Zahl und Größe der Gänge läßt vermuten, wie dies auch Loewenthal (28) annimmt, daß sie nicht nur zu den ausführenden, sondern auch zu den sezernierenden Teilen der Drüse gehören. Auch die Beschaffenheit des Epithels dieser Schläuche spricht dafür.

Die Drüsenendstücke, Alveolen, treten wie bei Rind und Schaf in zwei Arten bezw. Formen auf. Die Endstücke des den Knorpel umgebenden Drüsenteiles zeigen die Merkmale muköser Endstücke. Sie haben ein deutliches Lumen, ihre Zellen lassen die Schleimreaktionen und Schleimtinktionen erkennen,

sie sind von pyramidenförmiger Gestalt und enthalten einen fast stets basal gelegenen und platten Kern. Sekretkapillaren fehlen. Der das Knorpelstück überragende Drüsenabschnitt zeigt den Charakter einer serösen Drüse; die Endstücke haben ein engeres Lumen, ihre Zellen sind mehr oder weniger getrübt, granuliert, enthalten einen mehr kugeligen, nicht basal liegenden Kern. Sekretkapillaren sind hier und da nachweisbar. Auch in dem anderen Drüsenteile kommen vereinzelte solche Endstücke vor. Die Zellen dieser reagieren nicht auf Schleimfarben und tingieren sich mit Protoplasmafarben; ich kann deshalb den Ausführungen Engeliens (51), der nur muköse Drüsenalveolen gefunden haben will, absolut nicht beipflichten. Zwischen Alveolen fand ich öfters lange spindelförmige glatte Muskelkerne. In den Drüsenausführungsgängen konnte ich keine Becherzellen, wie sie beim Schaf vorhanden sind, feststellen. Die Drüsenzellen zeichnen sich beim Hunde durch eine ungeheure Menge von größeren und kleineren Fettröpfchen aus, die in der einzelnen Zelle überall zerstreut sind. Beim Hunde kommen ebenfalls accessorische Nickhautdrüsen vor vom gleichen Bau wie die Nickhautdrüse. Der Hauptteil dieser Drüsenläppchen ist mukös, wenige Alveolen zeigen serösen Typus.

Die Nickhautdrüse der Katze wird von einer ziemlich locker angelegten bindegewebigen Kapsel umhüllt und durch Bindegewebe in Läppchen geteilt. In dem interlobulären Bindegewebe finden sich vereinzelte Fettzellen, stellenweise auch cytoblastisches Gewebe, in dem manchmal Lymphknötchen auftreten. Die nach dem tubulo-alveolären Typus gebaute Drüse besitzt pyramidenförmige, dicht granulierte Zellen mit rundlichem Kern und enthält sehr viele Fettröpfchen, die in der ganzen Zelle zerstreut liegen und in allen Größen vorkommen. Das Drüsenlumen ist sehr eng. Es handelt sich zweifellos um ein seröses Drüsenepithel bezw. seröse Endstücke. Die Ausführungsgänge haben anfangs ein einschichtiges Zylinderepithel, später ein zweischichtiges kubisches Epithel. Nach Lutz (30) besitzt sie denselben Bau wie die Tränendrüse. Accessorische Nickhautdrüsen habe ich bei der Katze nicht gefunden.

Um beurteilen zu können, ob die Nickhautdrüse der Haustiere der Tränendrüse derselben Tiere gleichzustellen ist und baulich und funktionell mit dieser übereinstimmt, muß man die Eigenschaften der Tränendrüse genau kennen. Da Hornickel (16)

in unserem Institute in neuester Zeit die Tränendrüse aller Haustiere eingehend untersucht hat, so haben seine Untersuchungsergebnisse für die Anstellung des Vergleichs der Nickhautdrüse mit der Tränendrüse ein ganz besonderes Interesse. Hornickels (16) wesentlichste Ergebnisse waren folgende:

Von dem in den Kopfspeicheldrüsen vorhandenen, Sekret abführenden System (Schaltstücke, Sekretröhren, Ausführungsgänge) fehlen der Tränendrüse unserer Haussäuger die Sekretröhren. Die Schaltstücke sind bei allen Tieren vorhanden.

Eine Membrana propria ist an den Endstücken der Tränendrüse bei allen Tieren vorhanden, und zwar in Form eines Zellkorbes, ähnlich wie bei den Speicheldrüsen. Die epitheliale Auskleidung der Drüsenendstücke besteht aus pyramidenförmigen Zellen, welche ein enges Lumen umgrenzen. In den vom Hunde stammenden Schnitten finden sich 2 Arten von Tubuli: die einen gleichen denen der übrigen Tiere, die anderen dagegen sind von stark ausgebuchteter Gestalt, haben ein unverhältnismäßig weites Lumen und sind von schlanken, hochzylindrischen Zellen ausgekleidet.

Fett tritt als konstanter Zelleinschluß bei allen Tieren auf, und zwar in Form kleiner und kleinster Tröpfchen. Sie kommen am zahlreichsten beim Hunde, am stärksten bei der Katze vor und bevorzugen im allgemeinen bei allen Tieren den basalen Teil der Zellen, nur bei den Wiederkäuern liegen sie unregelmäßig im Protoplasma verteilt.

Die Tränendrüsen der Equiden, des Rindes und der Katze sind reine Eiweiß-, die von Schaf, Ziege und Hund gemischte Drüsen; die Tränendrüse des Schweines trägt den Charakter der Schleimdrüsen.

Wenn wir diese Darstellung der wichtigsten Untersuchungsbefunde Hornickels (16) in Bezug auf den Bau der Tränendrüse mit meinen Befunden bezüglich des Baues der Nickhautdrüse unserer Haustiere vergleichen, um festzustellen, ob die Nickhautdrüse jeder Tierart der Tränendrüse derselben Tierart gleichzustellen sein dürfte, so läßt sich folgendes darüber sagen:

In der Nickhautdrüse der Haustiere fehlen ebenso wie in der Tränendrüse die Sekretröhren, während Schaltstücke vorhanden sind.

Eine Membrana propria der Drüsenendstücke ist auch in der Nickhautdrüse bei allen Tieren vorhanden und von dem gleichen Bau, wie sie Hornickel (16) für die Tränendrüse schildert.

In der Nickhautdrüse des Pferdes besteht wie in der Tränendrüse die epitheliale Auskleidung der Drüsenendstücke aus pyramydenförmigen Zellen, die ein enges Lumen begrenzen. Beim Rinde dagegen ist nur der den Knorpel umgebende Drüsenteil, mit Ausnahme einzelner Alveolen, im Bau der Tränendrüse dieser Tiere gleich, während der letzte kompakte Endabschnitt der Drüse von dieser Struktur abweicht. Auch beim Schaf ist das Drüsenepithel mit Ausnahme relativ weniger Alveolen mit weitem Lumen und abgeplattetem Kern in der Hauptsache wie in der Tränendrüse beschaffen. Es besteht aus pyramidenförmigen Zellen, die ein enges Lumen einschließen und die Protoplasmareaktion geben und einen kugeligen Kern einschließen. Das Drüsenepithel der Tränendrüse des Schweines hat Hornickel (16) nicht beschrieben, durch Färbung mit Schleimfarben hat er aber festgestellt, daß die Tränendrüse dieses Tieres, wie schon Ellenberger früher festgestellt hatte, tatsächlich eine reine Schleimdrüse ist. Nach meinen Untersuchungen ist auch die Nickhautdrüse des Schweines eine Schleimdrüse. Beim Hunde fand Hornickel (16) in der Tränendrüse zwei Arten von Tubuli. Ganz denselben Befund ergaben meine Untersuchungen der Nickhautdrüse. Die eine Art der Drüsenendstücke dieser Drüse des Hundes gleicht denen der übrigen Tiere; die anderen dagegen haben eine starkbuchtige Gestalt und ein verhältnismäßig weites Lumen und sind von hohen, schlanken Zylinderzellen ausgekleidet. Die Tränendrüse der Katze ist eine rein seröse Drüse, was ich auch von der Nickhautdrüse bestätigen kann.

Hornickel (16) fand feine Fettkörnchen in dem Drüsenepithel der Tränendrüse aller Haustiere. Ich habe in der Nickhautdrüse der von mir untersuchten Tiere ebenfalls überall Fettröpfchen gefunden, auch in der Nickhautdrüse des Schweines, die nach Lutz (30) keine Fettkörnchen enthalten soll.

Aus Vorstehendem folgt, daß unsere Untersuchungen ergeben haben, daß bei Pferd und Katze die Tränendrüse und die Nickhautdrüse rein seröse Drüsen sind, während die Nickhautdrüse und Tränendrüse vom Schaf und Hund gemischte Drüsen sind. Die Tränen- und Nickhautdrüse des Schweines sind beide rein muköse Drüsen. Nur der den Blinzknorpel direkt umschließende Teil der Nickhautdrüse des Rindes hat einen anderen Charakter als die Tränendrüse dieses Tieres, er

gehört zu den gemischten Drüsen mit serösen und mukösen Endstücken unter bedeutendem Vorherrschen der serösen Endstücke, sodaß dieser Teil als eine vorwiegend seröse, aber gemischte Drüse zu bezeichnen ist. Dieser Drüsenteil des Rindes, der der Nickhautdrüse der anderen Tiere gleichzustellen ist, weicht mithin von der Tränendrüse des Rindes, die nach Hornickel (16) eine rein seröse Drüse ist, ab. Im großen und ganzen kann man aber der Behauptung von Wendt (48), Lutz (30), Zietzschmann (49) und anderen, daß die Nickhautdrüse mit der Tränendrüse im feineren Aufbau übereinstimme, beipflichten. Nur für das Rind trifft diese Angabe nicht zu, weil dessen Tränendrüse eine reine Eiweißdrüse ist, während die Nickhautdrüse den Charakter einer gemischten Drüse trägt.

Die Hardersche Drüse des Schweines. Die unter den größeren Haussäugetieren nur beim Schwein als selbständiges Organ vorkommende Hardersche Drüse, Glandula palpebrae tertiae profunda, ist sowohl makroskopisch wie mikroskopisch leicht von der Nickhautdrüse, Glandula palpebrae tertiae superficialis, zu unterscheiden. Mit unbewaffnetem Auge sieht man schon, wie ich bereits bei der anatomischen Beschreibung gesagt habe, daß sie aus einer Anzahl kleinerer und größerer Lappen zusammengesetzt ist, die aber von einer bindegewebigen Kapsel eingeschlossen und durch Bindegewebe mit einander verbunden werden. Die bindegewebige Kapsel sowohl, als auch das interlobuläre Bindegewebe ist ziemlich locker aufgebaut und enthält relativ viel Fettgewebe, Blutgefäße, Nerven und Ausführungsgänge. Das Bindegewebe pflanzt sich auch in das Innere der Läppchen fort, es werden auch die einzelnen Alveolen von Bindegewebsfasern umgeben (Fig. XII d), denen sich, wie von Miessner (23) bereits betont wurde, viele glatte Muskelzellen beimischen. Diese Zellen haben einen langen, schmalen, fast stäbchenförmigen Kern und finden sich meist zwischen den Alveolen. Auch viele elastische Fasern und Fasernetze sind zugegen. Im Zentrum der Läppchen ist das Bindegewebe bedeutend mächtiger als in den peripheren Teilen; in den starken zentralen Bindegewebszügen fällt der Reichtum an Nerven, Blutgefäßen und besonders an Drüsenausführungsgängen auf. Miessner (33) spricht sogar von einem zentralen bindegewebigen Grundstock. Dieses starke Bindegewebsgerüst ist überall von elastischem Gewebe durchsetzt, sogar zwischen den einzelnen

Alveolen finden sich noch feinste elastische Fäserchen; am stärksten ist es um die größeren Ausführungsgänge angehäuft.

Was das Drüsenparenchym anbetrifft, so unterscheidet Loewenthal (27), dem sich auch Zietzschmann (49) anschließt, zwei Typen von Drüsenendstücken, den einen mit verhältnismäßig weitem Lumen und hohem prismatischen Epithel mit zierlicher alveolärer Struktur oder mit grobgranuliertem Protoplasma (seröser Typus), den anderen mit engem Lumen und pyramidenförmigem Epithel, dessen Kerne meist abgeplattet an der Basis der Zelle liegen (muköser Typus). Der erste Typus, den Loewenthal (27) als acinösen bezeichnet, wird, wie auch ich bei meiner Untersuchung fand von ziemlich weiten Alveolen (Fig. XII) mit großem Lumen gebildet, weshalb ich ihn als alveolären Typus bezeichnen möchte. Die Alveolen liegen dicht nebeneinander und sind nur durch einzelne Bindegewebsfasern oder auch vereinzelte glatte Muskelzellen von einander getrennt. Außerdem besitzt aber jede Alveole eine dünne Membrana propria (Fig. XII e), an der man kürzere platte Kerne (Fig. XII e') wahrnehmen kann. Nach Miessner (32) soll die Membrana propria nicht vorhanden sein, sondern die Drüsenzellen sollen vielmehr direkt dem die Drüsenhohlräume umgebenden, elastisch-muskulösen Stützgerüst aufsitzen.

Auf der Membrana propria sitzt ein ziemlich hohes, prismatisches Drüsenepithel (Fig. XII b) mit dunklem granulierten Zelleib und unregelmäßig liegendem rundlichen Zellkern (Fig. XII c). Der Zelleib läßt eine retikuläre Struktur erkennen; im Reticulum liegen dunkle Körnchen.

Nach der Behandlung mit Fettfarben habe ich oft in großer Anzahl in allen Teilen der Zelle Fettröpfchen gefunden. Miessner (33) bezeichnet die ganze Hardersche Drüse als eine ausgesprochen acinöse. Demgegenüber bezeichnet Loewenthal (27) die Endstücke des zweiten Typus als tubulo-acinös. Ich habe mehrfach beobachtet, daß die Alveolen Gänge bilden, und ich möchte deshalb diesen Typus als tubulo-alveolär bezeichnen.

Diese Drüsenendstücke finden sich meistens in der zentralen Partie eines Läppchens, wie auch Loewenthal (27) angibt. Hier ist auch das Bindegewebe besonders mächtig.

Zwischen den Drüsenendstücken findet sich mehr Bindegewebe als in dem Parenchym des zuerst besprochenen Drüsentypus. Außerdem sind die Endstücke bedeutend kleiner und

erscheinen dunkler als die vorigen. Das Lumen ist bedeutend enger; der Membrana propria sitzen mehr pyramidenförmige Epithelzellen mit ebenfalls granuliertem und kleinste rundliche Lücken aufweisendem Protoplasma auf. Der Kern ist meist oval, zuweilen auch plattgedrückt und findet sich in den meisten Fällen an dem basalen Teil der Zelle. In vielen Zellen sind zahlreiche Fettröpfchen enthalten. Miessner (32) hat die beiden Zellarten ebenfalls beobachtet, glaubt allerdings, daß er es nicht mit zwei verschiedenen Zellarten zu tun hat, sondern nur mit Tätigkeitsstadien ein und derselben Kategorie von Epithelien, da er Uebergänge gefunden haben will in der Weise, daß zunächst nur ein kleiner Teil der Zelle farblos wird und dieser Teil allmählich an Größe immer mehr zunimmt und mit ihm die Zelle und der Kern wächst. Auch Lutz (30) vermochte zwei verschiedenartig gebaute Zellen nicht zu entdecken.

Nach meiner Ansicht handelt es sich aber nicht um Funktionserscheinungen ein und derselben Zellart, sondern um zwei verschieden funktionierende Zellarten.

Was den ausführenden Apparat anbetrifft, so fand ich Schaltstücke mit niedrigen kubischen Zellen; es schien mir, als ob die Schaltstücke meist geschlängelt verlaufen und nicht in gerader Richtung wie bei der eigentlichen Nickhautdrüse. An die Schaltstücke schlossen sich kleinste Ausführungsgänge an, die, wie ich beobachtete, von Bindegewebe umgeben fast im Zentrum der kleinsten mikroskopischen Läppchen verliefen. Das Epithel dieser Gänge bestand aus kubischen Zellen mit großem, rundlichen, im Zentrum gelegenen Kern. Zwischen den Läppchen verlaufen in dem Bindegewebe größere Gänge mit einschichtigem oder auch schon zweireihigem Zylinderepithel. In dem die größeren Drüsenlappen verbindenden Bindegewebe finden sich viele größere, sich mit einander vereinigende Gänge, begleitet von vielen Nerven und Gefäßen und umgeben von einem Netz elastischer Fasern. Die größeren dieser Gänge sind von einem drei- bis vierschichtigem Zylinderepithel ausgekleidet, dessen basale Zellen einen rundlichen oder ovalen Kern enthalten, während die oberste Zellage einen fast stäbchenförmigen, abgeplatteten, gegen das Lumen gerichteten Kern enthält.

Schlußbetrachtung.

Die Hauptergebnisse meiner im Vorstehenden geschilderten Untersuchungen lassen sich in folgenden Sätzen zusammenfassen:

1. Das dritte Augenlid ist bei allen Haustieren vorhanden und besteht aus einer bei den großen Haustieren 2—3, bei den kleinen ½—2 cm hohen, am freien Rande pigmentierten Konjunktivalfalte, dem Blinzknorpel, den Drüsen und bei den Fleischfressern aus einem Muskel.

2. Die Lidfalte läßt auf der bulbusseitigen Fläche beim Schaf und bei den Fleischfressern schon makroskopisch Lymphknötchenplatten und beim Rinde eine eigentümlich gekerbte Leiste erkennen.

3. Am Fornix conjunctivae tertiae oder nahe demselben an der bulbusseitigen Fläche befinden sich beim Pferd und Rind 3—5, beim Schwein 4—5, beim Schaf und bei den Fleischfressern 2—3 Oeffnungen als Mündungen der Gänge der Nickhautdrüse; dazu kommt beim Schwein noch eine Oeffnung des Ausführungsganges der Harderschen Drüse. Die Mündungen sind beim Pferd, Rind und Schwein bequem mit bloßem Auge, beim Schaf nur mit der Lupe und bei den Fleischfressern nur mikroskopisch wahrnehmbar.

4. Die Form des Blinzknorpels ist bei den einzelnen Tierarten verschieden. Beim Pferde besteht der Knorpel aus einer dreieckigen, ca. 1 mm dicken, mit einem Ausschnitt versehenen, in der Konjunktivalfalte liegenden Platte und einem stärkeren, von der Drüse umhüllten Stiele. Beim Rinde stellt der Knorpel eine ca. 1 mm dicke, von der Drüse umgebene, ovale Platte dar, mit einem an der Lidfalte gelegenen ankerähnlichen Fortsatze. Beim Schwein besteht der Knorpel aus einer ca. 1 mm dicken und 8 mm breiten Platte und einem

1—2 mm breiten ankerförmigen Teile, der wie bei dem Rinde in der Konjunktivalfalte liegt, während der Stiel von der Nickhautdrüse umgeben ist. Bei Schaf, Hund und Katze setzt sich der Knorpel ebenfalls aus einem Stiele und einem mondsichelförmigen Teile zusammen, dessen freier Rand also nicht gewölbt wie beim Schwein, sondern konkav ist; der Stiel ist beim Schaf gebogen, beim Hunde gerade und bei der Katze relativ kurz und breit.

5. Bei allen Haustieren ist eine besondere kompakte, gelbrötliche, ziemlich derbe Drüse, die Nickhautdrüse, am basalen Teil des dritten Augenlides vorhanden. Sie, die Glandula palpebrae tertiae superficialis, umgibt den ventromedial gerichteten Teil des Knorpels, an den sie durch Bindegewebe so stark befestigt ist, daß sie nur mit Mühe abgetrennt werden kann. Sie liegt ventro-medial am Bulbus, ungefähr zwischen dem Musculus rectus medialis und ventralis und überragt das freie Ende des Knorpels. Die Drüse ist beim Pferde ca. 8 mm dick und bis 2 cm breit, beim Schwein ca. 4 mm dick und 1½ cm breit; beim Rinde zerfällt sie in zwei Abschnitte, einen freien haselnußgroßen Teil und den um die Knorpelplatte liegenden Abschnitt; beide sind durch lockere, den Stiel überragende Läppchen verbunden. Bei den Fleischfressern ist die Drüse sehr klein und überragt den Stiel sehr wenig.

6. Beim Schwein kommt noch eine zweite, erheblich größere, ca. 3 cm lange, 2 cm breite und ½—1 cm dicke, rötliche Drüse vor, die Hardersche Drüse oder Glandula palpebrae tertiae profunda, die in einem Blutsinus liegt und durch Bindegewebszüge mit der Nickhautdrüse verbunden ist. Sie ist deutlich lappig und besitzt nur einen Ausführungsgang, der an der Nickhautdrüse entlang läuft und bulbusseitig am Lid mündet.

7. Bei allen Tieren ist die Nickhautdrüse von einem Fettpolster umgeben, das aber die Hardersche Drüse des Schweines nicht umhüllt.

8. Das dritte Augenlid besteht aus der bulbusseitigen und der antibulbusseitigen Lamina propria conjunctivae und der submukösen Schicht beider Propriae, die den Knorpel, die Drüsenausführungsgänge, Gefäße und Nerven und Drüsen beherbergende Mittelschicht des Lides bildet. Beide Propriablätter gehen am freien Rande in einander über und sind mit

Epithel bedeckt, das am Fornix in das Epithel des oberen und unteren Augenlides und des Bulbus übergeht.

9. Die aus dichtgefügtem Bindegewebe und elastischen Fasernetzen bestehende, relativ feste, dichte, stellenweise aber aus retikuliertem Gewebe bestehende Lamina propria besitzt stellenweise, und zwar am Randteile, eine Pars papillaris, bildet aber an anderen Stellen zotten- und faltenartige Vorsprünge, die meist aus retikuliertem oder sogar cytoblastischem Gewebe aufgebaut sind.

10. Im dritten Augenlid kommen selten und zerstreut glatte Muskelfasern vor.

11. Die Mittelschicht des Lides ist relativ locker gebaut und maschig; sie enthält aber sehr reichlich elastische Fasern von verschiedener Dicke, die Netze bilden und sich im Perichondrium und Epadenium besonders anhäufen. Diese Schicht bildet um den Knorpel das sehr deutlich sich von der Umgebung abhebende Perichondrium, das bei allen Tieren sehr reich an elastischem Gewebe ist und beim Pferd fast nur aus diesem zu bestehen scheint. Um die Nickhautdrüse bildet die Mittelschicht eine Kapsel, das Epadenium, das ebenfalls reich an elastischen Fasern ist, aber weniger reich als das Perichondrium. Auch um die Lymphknötchen findet sich vielfach eine feine Kapsel mit elastischen Netzen. Die elastischen Netze dringen auch in das interstitielle Gewebe der Drüse und sogar in das Endadenium ein. Die Anordnung und der Verlauf der Bindegewebsbälkchen der Mittelschicht und die Dichte oder Lockerheit ihrer Anordnung ist nach der Tierart etwas verschieden. Bei Rind, Schaf und Katze sind die Bindegewebsbälkchen dichter gelagert als bei Pferd, Schwein und Hund; während sie bei Pferd, Rind, Hund und Katze regellos angeordnet sind, verlaufen sie beim Schaf leicht gewellt in longitudinaler Richtung, d. h. vom freien Rande zum Grunde des Lides und beim Schweine in fast gerader Richtung vom freien Rande bis zur Lidbasis.

12. Bei allen Tierarten kommt nahe dem freien Rande und an diesem im Epithel Pigment vor; im Bindegewebe finden sich hier zerstreut Pigmentzellen.

13. Bei allen Tieren kommen in der Propria mucosae und zum Teil auch in der Mittelschicht diffuse Anhäufungen

leukocytärer Zellen vor; sie sind am häufigsten beim Schaf, Pferd und Rind; weniger beim Schwein und bei den Fleischfressern. Dicht am Epithel ist die leukocytäre Einlagerung am stärksten; hier findet sich nicht selten eine cytoblastische Schicht. Submukosawärts nimmt die Leukocytenzahl ab, ganz in der Mitte der Mittelschicht sind die Leukocyten selten.

14. Lymphknötchen kommen in der Propria mucosae bei sämtlichen Haustieren vor, sie ragen stellenweise in die Submucosa hinein. Sie treten vereinzelt als Noduli lymphatici solitarii und gehäuft als Noduli lymphatici aggregati auf. In den letzteren, den Knötchenplatten, sind die Einzelknötchen selten umkapselt, sie gehen vielmehr meist in ein an Leukocyten reiches, cytoblastisches, interlobuläres Gewebe allmählich über. Am häufigsten trifft man die Lymphknötchen an beim Schaf, Pferd und Rind, beim Schwein und bei den Fleischfressern sind sie selten. Sie finden sich an beiden Seiten, bulbär und antibulbär; bei weitem am häufigsten jedoch bulbär, und nur selten antibulbär. In den Platten liegen die Knötchen nicht nur neben, sondern zuweilen sogar übereinander, wie es z. B. in den Knötchenplatten des Schafes in der Regel der Fall ist.

15. Da, wo die Lymphknötchen sitzen oder wo sich diffuses cytoblastisches Gewebe subepithelial befindet, enthält das Epithel sehr viele Leukocyten; diese treten oft so massenhaft auf, daß stellenweise die Epithelzellen kaum oder garnicht nachweisbar sind. Die Epithelzellen sind hier auch kleiner und niedriger, Becherzellen fehlen an diesen Stellen. Das Epithel im ganzen ist über den Knötchen oft nur einschichtig und kubisch.

16. Das Epithel des dritten Augenlides ist regionär recht verschieden. Am Randteile ist das Epithel auf beiden Flächen und an der Kante von gleicher Beschaffenheit; es ist geschichtetes, ziemlich dickes, nach der Tierart verschieden hohes Plattenepithel, dessen tiefere Zellen oft pigmenthaltig sind. Dieses Epithel geht bald in ein gemischtes Epithel über, das aber verschieden hoch, an verschiedenen Stellen zum Teil viel-, zum Teil wenigschichtig ist; zwischen Stellen niedrigen Epithels treten oft Stellen hohen Epithels auf. Es enthält an den meisten Stellen und bei allen Tierarten Becherzellen. Im Durchschnitt ist das Epithel bulbusseitig weniger geschichtet als auf der entgegengesetzten, antibulbären Fläche; es ist bulbusseitig bei

Hund und Katze sogar nur zweireihig, stellenweise sogar nur einschichtig. Dagegen sind die Becherzellen bulbusabseitig viel zahlreicher als bulbusseitig; an der letzteren Fläche fehlen sie sogar beim Pferde und bei der Katze. Das Epithel füllt nahe dem freien Rande die interpapillären Räume aus und besitzt ein basales Stratum cylindricum. Weiterhin bekleidet es die faltenartigen Vorragungen und besitzt hier mehr rundliche Basalzellen, während die oberflächlichsten Zellen stellenweise auf größere Strecken Zylinderzellen sind, zwischen denen an anderen Stellen auch platte, rundliche, polyedrische und kubische Zellen auftreten. Das Epithel bildet stellenweise auch Einsenkungen in die Propria mucosae, die sich sogar verzweigen können.

17. Entgegen Pfitzner (37) fand ich am dritten Augenlide echte Becherzellen, an denen man öfters Stomata konstatieren kann. Sie sitzen nicht nur in der obersten Zellschicht, sondern auch tiefer; sie können in allen Schichten auftreten, aber nicht an dem geschichteten Plattenepithel des Randteiles. Besonders zahlreich finden sie sich intervillös, bezw. zwischen den Fältchen in den Fältchentälern. Hier verdrängen sie die anderen Zellen stellenweise ganz oder drücken diese zu schmalen, hohen Gebilden mit stäbchenförmigen Kernen zusammen. Am reichhaltigsten an Becherzellen ist das Epithel beim Schweine, wo sie oft sogar mehrere, übereinander liegende Lagen bilden. Da, wo im Epithel viele Leukocyten vorkommen, also über Lymphknötchen, fehlen die Becherzellen.

18. Die Becherzellen geben die bekannten Mucinreaktionen.

19. Der Blinzknorpel der Haussäugetiere besteht beim Pferde zum größten Teil aus elastischem, bei den übrigen Haustieren aus hyalinem Knorpelgewebe. Der Knorpel des Pferdes hat zentral den ausgesprochenen Charakter des elastischen Knorpelgewebes, peripher dagegen besteht er aus hyalinem Knorpelgewebe, das nur von einzelnen feinen elastischen Fasern durchsetzt wird, die die elastischen dichten interzellulären Netze des zentralen Teiles mit dem an elastischen Elementen ungemein reichen Perichondrium in Verbindung setzen. Dieses sehr elastische perichondrale Gewebe füllt auch den Ausschnitt in der Knorpelplatte aus. Die Grundsubstanz des Blinzknorpels ist nicht bei allen Tieren von gleicher Beschaffenheit, was schon

daraus erhellt, daß sie sich beim Pferd, bei den Wiederkäuern und Fleischfressern mehr oder weniger mit Säurefuchsinpikrinsäure rot färbt, beim Schwein dagegen nicht.

20. Bei den Fleischfressern kommt dem dritten Augenlide ein Muskelapparat zu. Er stellt einen Muskelzug dar, der im basalen Teil des Lides liegt und dessen Fasern gegen den Randabschnitt gerichtet sind und an einem Bündel von elastischen und Bindegewebsfasern enden. Der Muskel zweigt sich von dem Musculus orbicularis palpebrarum ab. Er ist am stärksten beim Hunde, zuweilen in zwei Aeste gespalten und liegt an der Drüse entlang und ragt über diese hinaus.

21. Die Nickhautdrüse aller Haustiere ist eine plurikanaläre bezw. polystomatische, gegen die Umgebung durch eine Kapsel abgegrenzte Drüse. Sie mündet mit 2—5 Ausführungsgängen (s. oben) und zerfällt in Läppchen in bekannter Art. Das interlobuläre Gewebe enthält auch Fettzellen und vereinzelte Muskelfasern, die auch an den Endstücken und den Ausführungsgängen vorkommen.

22. Die Nickhautdrüse ist eine alveoläre Drüse, deren Alveolen aber Alveolengänge bezw. Alveolenschläuche zu bilden scheinen und kann deshalb als tubulo-alveolär bezeichnet werden.

23. Sie ist beim Pferde und der Katze eine rein seröse Drüse mit Sekretkapillaren, bei Rind, Schaf und Hund eine gemischte Drüse, die seröse und muköse Endstücke, aber keine Halbmonde enthält, wohl aber auch gemischte Endstücke mit serösen und mukösen Zellen nebeneinander. Die Nickhautdrüse des Schweines ist eine muköse Drüse.

24. Im großen und ganzen stimmt die Nickhautdrüse der Haustiere im Bau mit der Tränendrüse überein.

25. Die Membrana propria der Drüsenendstücke besteht aus Korbzellen und einer strukturlosen Cuticula.

26. Der ausführende Apparat der Nickhautdrüse besteht aus relativ langen, intralobulären engen Kanälchen mit niedrigem, mehr oder weniger kubischen Epithel, die man als Schaltstücke bezeichnen kann und die sich ein- oder zweimal zu gleichen Kanälchen vereinigen. Diese fließen dann zu mittelgroßen Gängen mit kubischem, später zylindrischen Epithel

zusammen, die zum Teil interlobulär liegen. Diese wieder vereinigen sich zu weiteren Gängen mit zweireihigem Epithel. Diese liegen interlobulär und bilden durch weitere Vereinigung die Mündungsgänge, die, eine deutliche bindegewebige Wand besitzend, in den Muskelfasern liegen; die Mündungsgänge haben an der Mündung ein geschichtetes Epithel. Die mittelgroßen Gänge sind den Sekretröhren sehr ähnlich; ihrem Epithel fehlen aber die Körnchenreihen und die Eosinophilie.

27. In den Drüsenzellen der Nickhaut- und der Harderschen Drüse finden sich Fettröpfchen, die bei den meisten Tieren in der Nähe des Kernes liegen.

28. Die Drüsenzellen zeigen je nach dem Funktionszustande eine verschiedene Beschaffenheit.

29. Im Interstitialgewebe der Nickhautdrüse finden sich Fettgewebe, Gefäße und Nerven, die sich in bekannter Art verhalten. Beim Schwein und der Katze kommen in der Nickhautdrüse zuweilen auch Leukocytenhaufen vor. Wenn solche Leukocytenhaufen oder Lymphknötchen vorhanden sind, dann finden sich auch viele Wanderzellen im Drüsenepithel, verändern dies und verdrängen es zum Teil.

30. In der Mittelschicht des dritten Augenlides finden sich bei allen Haustieren, mit Ausnahme des Schafes und der Katze, gesonderte kleine Drüsen, die accessorischen Nickhautdrüsen, die denselben Bau und dasselbe tinktorielle Verhalten zeigen wie die eigentliche Nickhautdrüse des betreffenden Tieres. Sie liegen zum Teil frei, zum Teil am Knorpel; oft liegen sie in oder an cytoblastischem Gewebe oder neben oder dicht an Lymphknötchen. Sie münden mit besonderen Gängen an der bulbusseitigen Fläche des Lides; ihre Ausführungsgänge sind relativ groß und oft mit pigmentiertem Epithel ausgekleidet.

31. Die wesentlichsten Unterschiede der Nickhautdrüsen der Haustiere bestehen außer in der verschiedenen Beschaffenheit des Drüsenepithels noch in dem Reichtum bezw. der Armut an interstitiellem Gewebe.

32. Der besondere freie Drüsenabschnitt des Rindes ist baulich verschieden von dem anderen Drüsenabschnitte, stimmt aber mit dem Bau der Harderschen Drüse des Schweines nicht überein. Neben Alveolen von gleichem

Bau wie in dem den Knorpel umgebenden Drüsenteil, die allerdings weniger zahlreich vorhanden sind, kommen hier hauptsächlich ganz verschieden große Alveolen in Mischung nebeneinander vor. In dem weiten Lumen befindet sich oft eine homogene Sekretmasse. Das Epithel ist teils ein kubisches, teils ein hohes pyramidenförmiges. Die diesen Drüsenteil umgebende bindegewebige Kapsel ist ausgezeichnet durch eine enorme Menge starker elastischer Fasern und Bälkchen solcher. Während der den Knorpel umgebende Teil der Nickhautdrüse des Rindes eine gemischte Drüse mit Vorherrschen der serösen Endstücke ist, ist der freie Drüsenteil fast rein serösen Charakters. Letzterer kann vielleicht als Andeutung einer Harderschen Drüse aufgefaßt werden.

33. Die Hardersche Drüse des Schweines ist eine monostomatische Drüse und besteht aus zwei Arten von Endstücken, nämlich serösen, die in der Ueberzahl vorhanden sind und mehr den zentralen Teil der Läppchen einnehmen, und mukösen, die in geringerer Zahl zugegen sind. Das Interstitialgewebe ist relativ mächtig, reich an Gefäßen und Nerven und enthält glatte Muskelfasern. Der ausführende Apparat wird gebildet aus Schaltstücken mit platten bis kubischen Zellen, daran schließen sich nacheinander enge Gänge mit kubischem und niedrigen Zylinderepithel, darauf mittlere Gänge mit hohem Zylinderepithel und zuletzt größere Gänge mit geschichtetem Epithel an; der Mündungsgang trägt ebenfalls geschichtetes Epithel. An der Wand der beiden letztgenannten Gänge finden sich glatte Muskelfasern.

Herrn Geh. Medizinalrat Prof. Dr. Ellenberger möchte ich für die gütige Ueberweisung vorliegenden Themas, wie auch für die Leitung der Untersuchungen meinen ganz ergebensten Dank aussprechen.

Ebenso möchte ich Herrn Dr. Trautmann, dem 1. Assistenten des physiologischen Institutes, für die stets gern bereite Unterstützung bei der Ueberwindung der technischen Schwierigkeiten der Arbeit an dieser Stelle aufs herzlichste danken.

Literatur-Verzeichnis.

1. Angely: De oculo organisque lacrimalibus. Erlangen 1803.
2. Arnold, Julius: Granulabilder an der lebenden Hornhaut und Nickhaut. Anat. Anzeiger. Bd. 18. No. 1.
3. Bendz: Haandbog I Den Physiologiske Anatomie. Af De Almtudeligste Danske Hunspattedyr. An den Deel 166. Kjobenhavn. 1864.
4. Blumberg: Ueber die Augenlider einiger Haustiere. Dorpat 1847.
5. Bruch: Zeitschrift für wissenschaftl. Zoologie. Bd. IV. 1853.
6. Chauveau-Arloing: Traité d'Anatomie Comparée Des Animaux Domestiques. V. Edition. Paris 1903.
7. Doenecke: Untersuchungen über Bau und Entwicklung der Augenlider beim Vogel und Haifisch. Inaug.-Dissertation. Leipzig 1899.
8. Eggeling: Zur Phylogenese der Augenlider. Verh. anat. Gesellschaft. 18. Vers. Jena. Ergänzungsheft zum 25. Bd. 1904.
9. Ellenberger-Baum: Handbuch der vergl. Anatomie der Haustiere. XI. Aufl. Berlin 1906.
10. Ellenberger-Günther: Grundriß der vergl. Histologie d. Haussäugetiere. III. Auflage. 1908.
11. Frank: Handbuch der Anatomie der Haustiere. Mit besonderer Berücksichtigung des Pferdes. II. Aufl. Stuttgart 1883.
12. Fürstenberg-Rhode: Die Rindviehzucht. Berlin 1872.
13. Fumagalli: Ueber die feinere Anatomie des dritten Augenlides. Internat. Monatsschr. f. Anat. u. Physiolog. 16. 1899.
14. Gurlt: Handbuch der vergl. Anatomie der Haussäugetiere. 4. Aufl. Berlin 1860.
15. Harder: Glandula nova lacrimalis una cum ducto excretorio in Cervis et Damis detecta. Acta Eruditorum publ. Lips. 1694.
16. Hornickel: Vergleichende Untersuchungen über den histologischen Bau der Tränendrüse unserer Haussäugetiere. Gießen 1905.
17. Kallius: Merkel-Bonnets Ergebnisse für 1904, erschienen 1905.
18. Kamocki: Ueber die sogen. Hardersche Drüse der Nager. Ref. im biolog. Zentralblatt, hg. von Hoyer. Ig. 1882/83.
19. Koch: Epithelstudien am dritten Augenlide einiger Säugetiere. Arch. für mikrosk. Anatomie. 63. 1903.
20. Kölliker: Handbuch der Gewebelehre des Menschen. Leipzig 1902.
21. Krause, C.: Handbuch der menschlichen Anatomie. 1842.
22. Leisering-Müller: Handbuch der vergl. Anatomie der Haussäugetiere. 7. Aufl. Berlin 1890.
23. Leuckart: Organologie des Auges. Im Handbuch der gesamten Augenheilkunde von Graefe-Saemisch. I. Aufl. 1876.

24. Leydig: Lehrbuch der Histologie. 1857. Frankfurt a. Main.
25. Leyh: Handbuch der Anatomie der Haussäugetiere. 2. Aufl. Stuttgart 1859.
26. List: Ueber Becherzellen. Arch. für mikroskop. Anat. 27. 1886.
27. Loewenthal: Beitrag zur Kenntnis der Harderschen Drüse bei den Säugetieren. Anat. Anzeiger. 7. 1892.
28. Loewenthal: Drüsenstudien. Internat. Wochenschrift für Anatomie und Physiologie. 13. 1896.
29. Loewenthal: Notiz über die Hardersche Drüse des Igels. Anatomischer Anzeiger. 7. 1892.
30. Lutz: Beitrag zur Kenntnis der Drüsen des dritten Augenlides. Deutsche Zeitschrift für Tiermedizin. Neue Folge. 3. 1899.
31. Martin: Anatomie der Haustiere. Stuttgart 1904.
32. Miessner: Die Drüsen des dritten Augenlides einiger Säugetiere. Arch. für wissenschaftl. u. prakt. Tierheilkunde. 26. 1900.
33. Miessner: Die Drüsen des dritten Augenlides beim Schwein. Deutsche Zeitschrift f. Tiermedizin. 18. 1892.
34. Müller: De glandularum secernentium structura penitiori. Lips. 1830.
35. Nebel: De glandula lacrimali Harderiana non tantum in arvis sed etiam in aliis diversi generis animalibus reperta in Miscellanea Curiosa. Decem III. Lipsiae. 1696.
36. Peters, Alb.: Beitrag zur Kenntnis der Harderschen Drüse. Archiv für mikroskop. Anatomie. Bd. 36. 1890.
37. Pfitzner: Ueber das Epithel der Konjunktiva. Zeitschrift für Biologie. 34. 1897.
38. Pröbsting: Ein Beitrag zur feineren Anatomie des Lides und der Konjunktiva des Menschen und Affen. Inaug.-Diss. Erlangen 1886.
39. Riehl: Ueber den Bau des Augenlides beim Vogel. Inaug.-Diss. Zürich 1907.
40. Schlampp: Der Gesichtsapparat. Handbuch der vergl. Histologie und Physiologie der Haussäugetiere. Hg. v. Ellenberger. Berlin 1887.
41. Schmid: Die Lymphfollikel der Bindehaut des Auges. Wien 1871.
42. Schwab: Lehrbuch der Anatomie der Haustiere. 2. Auflage. München 1833.
43. Schulze, F. E.: Epithel und Drüsenzellen. Archiv für mikroskop. Anatomie. III. 1867.
44. Stieda: Ueber den Bau der Augenlidbindehaut des Menschen. Archiv f. mikroskop. Anatomie. III. 1867.
45. Trapp: Symbolae ad anat. et physiolog. organorum bulbum adiuvantium et praecipue membranae nictitantis. Diss. inaug. Turici. 1836.
46. Virchow, Hans: Einige Bemerkungen zur Anatomie des Lides. Ergänzungsheft zum 25. Bd. 1904. Anat. Vers. 04—03.
47. Waldeyer: Abhandlung in dem Handbuche der gesamten Augenheilkunde von Graefe-Saemisch.
48. Wendt: Ueber die Hardersche Drüse der Säugetiere. Inaug.-Diss. Straßburg 1877.

49. Zietzschmann: Das Sehorgan. Handbuch der vergl. mikrosk. Anat. d. Haustiere. Hg. v. Ellenberger. Berlin 1906.
50. Zietzschmann: Vergleichende histologische Untersuchungen über den Bau der Augenlider der Haussäugetiere v. Graefe's Archiv f. Ophthalmologie. Bd. 58. 1904.
51. Engelien: Das dritte Augenlid des Hundes und einige pathol. Veränderungen desselben mit besond. Berücksichtigung der Neubildungen.
52. Sundwall*): Die Struktur der Nickhautdrüse des Rindes. Anat. Rec. Vol. I. pag. 72.

*) Es ist mir trotz eifriger Bemühungen nicht möglich gewesen, die Abhandlung oder ein Referat derselben zu erhalten.

Erklärung der Abbildungen.

(Die Zeichnungen sind von Herrn Kunstmaler Scholz, Dresden, angefertigt.)

Fig. I. Pferd.

Rechter Blinzknorpel (bulbusseitige Fläche).

a Knorpelplatte. a' Knorpelleiste. b Knorpelstiel seitlich komprimiert. b' Knorpelstiel von oben nach unten komprimiert. c Knorpeleinschnitt. d Nickhautdrüse. — 1 dorso-mediale. 2 ventro-laterale Spitze. 3 Ende des Knorpelstiels.

Fig. II. Rind.

Rechter Blinzknorpel (bulbusseitige Fläche).

a Oberer schmaler Teil. b Unterer breiter Teil. c Anker-ähnlicher Fortsatz. d Nickhautdrüse, den Knorpel umgebender Teil. d' Freies kompaktes Drüsenende.

Fig. III. Schaf.

Rechter Blinzknorpel (bulbusseitige Fläche).

a Mondsichelförmiger Teil des Knorpels. b Knorpelstiel. c Nickhautdrüse.

Fig. IV. Schwein.

Rechter Blinzknorpel (bulbusseitige Fläche).

a Ankerförmiger Knorpelteil. b Knorpelplatte. c Nickhaut-drüse. d Hardersche Drüse. e Bindegewebszüge mit dem Aus-führungsgang.

Fig. V. Hund.

Rechter Blinzknorpel (bulbusseitige Fläche).

a Mondsichelförmiger Knorpelteil. b Knorpelstiel. c Nick-hautdrüse.

Fig. VI. Katze.

Rechter Blinzknorpel (bulbusseitige Fläche).

a Mondsichelförmiger Knorpelteil. b Knorpelplatte. c Nick-hautdrüse.

Fig. VII. Pferd.

Schnitt aus dem Knorpel (Stiel, Resorcinfuchsin).

a Knorpelzelle. b Elastische Fasern. c Homogene Grund-substanz.

Fig. VIII. Pferd.

Schnitt aus dem perichondralen Teil des Knorpels.

a Knorpelzelle. b Elastische Fasern. b' Feinste elastische Fasern in der Peripherie des Knorpels. c Perichondrium.

Fig. IX. Pferd.

Schnitt durch den äußersten freien Teil des dritten Augenlides (senkrecht zum freien Rande ausgeführt).

a Knorpelplatte. a' Knorpelleiste, die den äußersten freien Rand stützt. b Diffuses cytoblastisches Gewebe. b' Lymphknötchen mit Keimzentrum. c Epithel an der antibulbusseitigen (palpebralen) Lidfläche. d Epithel an der bulbusseitigen Lidfläche. e Accessorische Nickhautdrüse. f Blutgefäße. — 1 Bulbusseitige Fläche. 2 Antibulbusseitige Fläche.

Fig. X. Pferd.

Schnitt durch eine accessorische Nickhautdrüse.

a Drüsenalveole b Ausführungsgang der Drüse. c Bindegewebe. d Cytoblastisches Gewebe.

Fig. XI. Schwein.

Schnitt durch einige Alveolen der Nickhautdrüse, Glandula palpebrae tertiae superficialis.

a Drüsenlumen. b Drüsenzelle. c Drüsenkern. d Interalveoläres Bindegewebe.

Fig. XII. Schwein.

Schnitt durch einige Alveolen der Harderschen Drüse, Glandula palpebrae tertiae profunda.

a Drüsenlumen. b Drüsenzelle. c Drüsenkern. d Interalveoläres Bindegewebe. e Membrana propria. e' Kern derselben.

Fig. XIII. Pferd.

Schnitt aus einer krankhaft veränderten Nickhautdrüse.

a Normale Drüsenalveole. a' Kleinerer Ausführungsgang. b Krankhaft veränderte Alveole. b' Stauungssekret in dem Drüsenlumen. c Bindegewebe. d Fettgewebe.

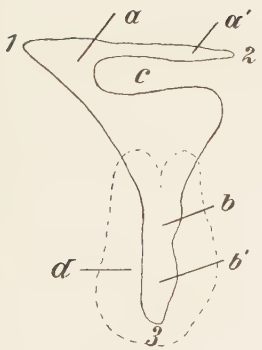

Fig. I.

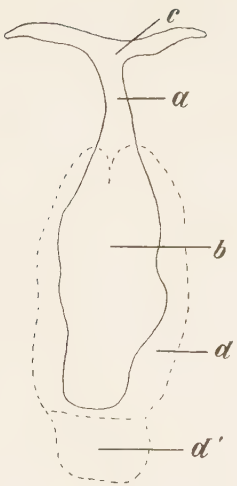

Fig. II.

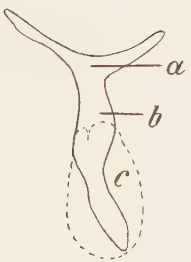

Fig. III.

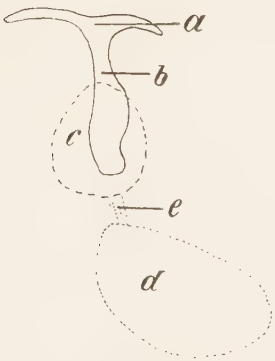

Fig. IV.

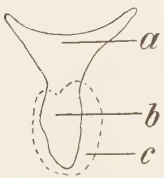

Fig. V.



Fig. VI.

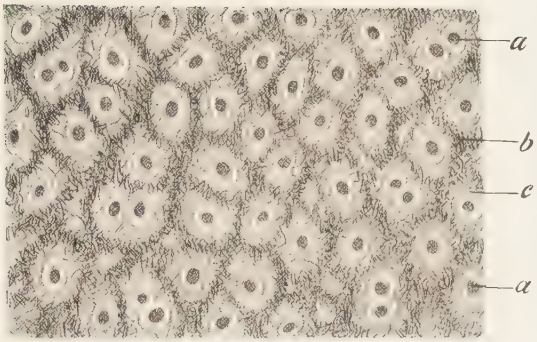

Fig. VII.

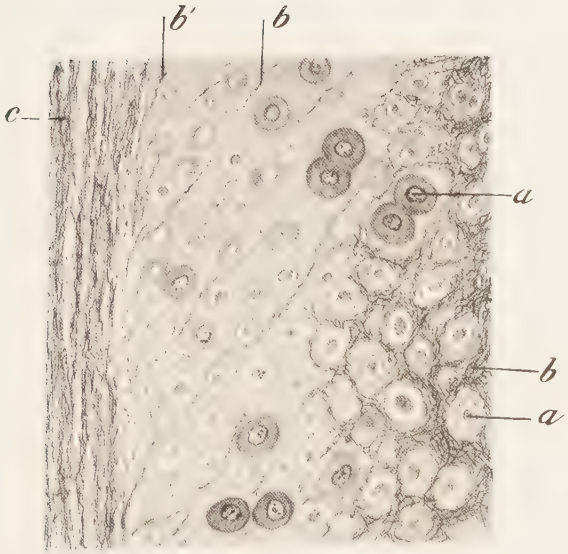

Fig. VIII.

Fig. IX.

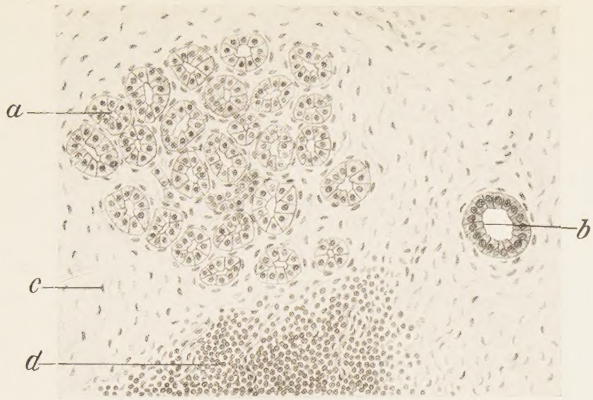

Fig. X.

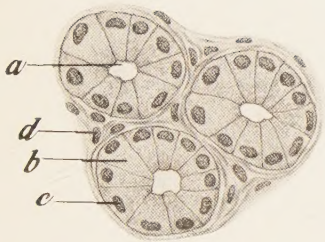

Fig. XI.

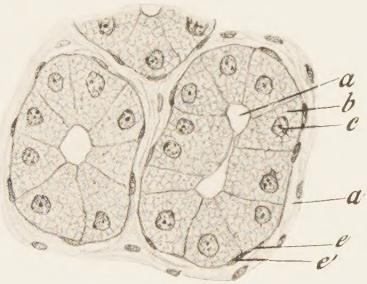

Fig. XII.

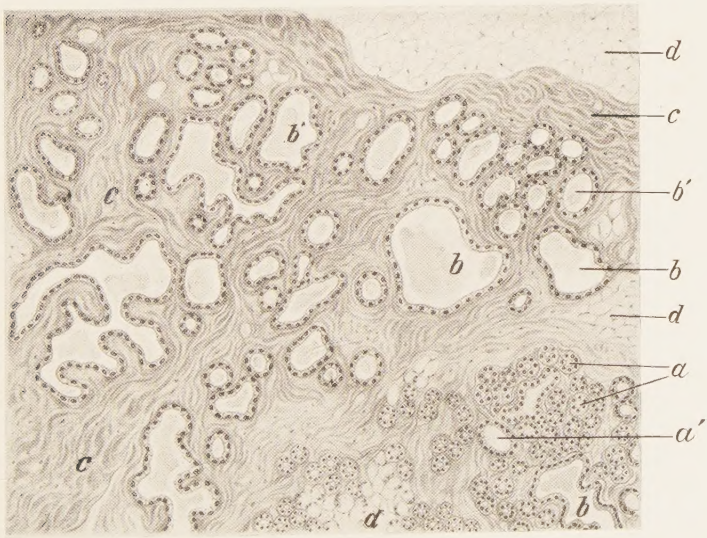

Fig. XIII.